

# İntestinal Tıkanıklık Oluşturmayan Abdominal Koza'nın BT ve MRG Bulguları

## CT and MRI Findings of the Abdominal Cocoon Without Intestinal Obstruction

Güneş Orman, Mahmut Duymuş, Umut Hasan Kantarcı, Mustafa Gök

Kafkas Üniversitesi Tıp Fakültesi Radyoloji Anabilim Dalı

### ABSTRACT

Abdominal cocoon is characterized as a total or partial encasement of the small bowel by a thick fibrotic membrane leading to the mechanical obstruction. It is also referred as the sclerosing encapsulating peritonitis. It is a rare entity with an unclear aetiology and pathogenesis, and is usually diagnosed at the time of laparotomy. Thus the preoperative diagnosis is very important. Computerized tomography (CT) and magnetic resonance imaging (MRI) may show the signs needed for the preoperative diagnosis. To our knowledge, only a few cases of the entity have been reported previously.

A patient having abdominal pain and the typical CT findings of an abdominal cocoon was presented herein. The preoperative diagnosis based on the CT findings was confirmed at the surgery. CT and MRI features of the disease and the preoperative diagnostic clues were discussed, and the role of imaging was emphasized in this case report.

**Key words:** peritonitis, peritoneal fibrosis, sclerosing mesenterities, abdominal radiography, ultrasonography, X-ray computerized tomography, magnetic resonance imaging

### ÖZET

Abdominal koza; mekanik obstrüksiyona sebep olan, ince barsakların total ya da parsiyel çevrelenmesi ile karakterizedir. Aynı zamanda sklerozan ankapsüle peritonit olarak da adlandırılır. Etiyolojisi ve patojenizi belli olmayan, laparotomi sırasında tanınan bir antitedir. Bunun için de preoperatif tanısı çok önemlidir. Bilgisayarlı tomografi (BT) ve Magnetik Rezonans Görüntüleme (MRG) preoperatif tanı için gerekli ipuçlarını gösterebilir. Bildiğimiz kadıyla şimdiye kadar bu antiteyi sunan birkaç olgu sunumu vardır.

Burada karın ağrısı ve abdominal kozanın tipik BT bulguları olan bir hasta sunulmuştur. BT bulguları üzerine kurulan preoperatif tanı cerrahi ile de doğrulanmıştır. Bu yazıda hastalığın BT ve MRG özellikleri ve preoperatif tanınan ipuçları tartışılmış ve görüntülemenin önemi vurgulanmıştır.

**Anahtar kelimeler:** peritonit, peritoneal fibröz, sklerozan mezenterit, abdominal radyografi, ultrasonografi, X-ışınli bilgisayarlı tomografi, magnetik rezonans görüntüleme

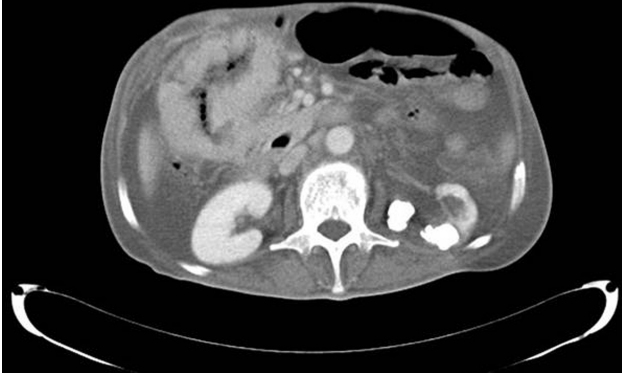
### Giriş

Abdominal koza, mekanik obstrüksiyona neden olan, ince barsağın kalın fibrotik bir membranla total veya parsiyel çevrelenmesi ile karakterizedir<sup>1,2</sup>. Aynı zamanda skleroze enkapsüle peritonit (SEP) olarak da isimlendirilmektedir. Nadir görülen bir tablodur ve ilk kez Foo tarafından 1978 yılında tanımlanmıştır<sup>2,3</sup>. İntestinal tıkanıklığın nadir bir nedenidir ve kesin tanı laparotomi ile konur, ancak preoperatif tanı da mümkündür. Abdominal koza primer (idiyopatik) ve sekonder olarak sınıflandırılır. Kalın fibrotik membranın total veya parsiyel çevrelemesine göre karakterize edilir<sup>4</sup>. Nedenleri arasında ventrikuloperitoneal şant, sarkoidoz, sistemik lupus eritematozus ve luteinize tekoma sayılabilir. Ambulatuvar peritoneal dializin uzun dönemli nadir bir komplikasyonu olarak da karşımıza çıkabilir. Klinik semptomları, tekrarlayan ince barsak tıkanıklığı, kilo kaybı, bulantı, anoreksia ve bazen de ele gelen abdominal kitle şeklinde sıralanabilir<sup>5</sup>. Geçirilmiş abdominal operasyon öyküsü de abdominal koza oluşumu için nedensel faktörler arasında belirtilmiştir<sup>6</sup>.

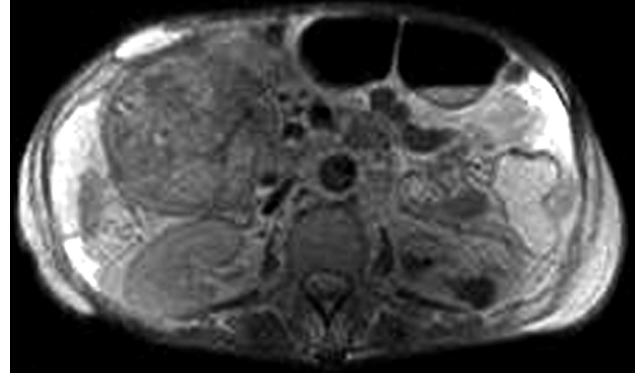
Bu yazıda abdominal koza tanısının radyolojik olarak konulduğu bir olgunun sunumu yapılmaktadır.

### Olgu

Rektum karsinomu nedeniyle opere edilen 56 yaşında erkek olgu operasyondan iki hafta sonra karın ağrısı şikayeti ile hastanemize başvurdu. Alınan hikaye ve yapılan fizik muayene incelemesinin ardından olgu BT tetkiki için radyoloji kliniğine yönlendirildi. İntravenöz kontrast madde kullanılarak gerçekleştirilen tüm abdomen BT tetkikinde (Şekil 1) konglomere jejunal ansları çevreleyen ve kontrastlanma gösteren kalın bir membran ve geçirilmiş operasyona bağlı



**Şekil 1.** İntravenöz kontrast madde enjeksiyonu sonrası çekilen aksiyel bilgisayarlı tomografi kesitinde konglomere barsak anslarını çevreleyen, kontrast madde tutulumu gösteren kalınlaşmış membran izleniyor.



**Şekil 1.** T2 ağırlıklı aksiyel manyetik rezonans görüntüleme kesitinde sağ üst kadranda çok sayıda konglomere ince barsak ansı izleniyor. Bu yapıyı çevreleyen hipointens kapsül dikkati çekiyor.

intraabdominal serbest hava izlendi. Olguya sonrasında MRG tetkiki yapıldı. MR görüntülerde (Şekil 2) batın sağ üst kadranda konglomerat oluşturmuş çok sayıda jejunal barsak ansları T1 izlenen, ve T2 ağırlıklı görüntülerde hipointens olarak konglomeratı çevreleyen kalın kese benzeri kapsül izlendi. Radyolojik tanı abdominal koza olarak konuldu. Hasta yeniden operasyona alındı. Operasyon sırasında incebarsağın bazı kısımlarının fibröz bir kapsülle çevrelendiği ve barsaklar arasında yoğun yapışıklıklar olduğu izlendi. Kapsül ve yapışıklıklar keskin diseksiyonla ayrıldı. İntraoperatif bulgular radyolojik abdominal koza tanısını destekledi.

## Tartışma

Abdominal kozada bazı ayırt edici bulgular vardır. Peristaltizmin değişmesi, barsağın abdominal duvarın arkasına doğru gerilmesi, intraperitoneal ekojenik çizgilenmeler ve hastalığın son evresinde membran oluşumu Hollman ve arkadaşlarının açıkladıkları karakteristik sonografik bulgulardır<sup>7</sup>.

Kontrastlı abdomen BT tetkiki tecrübeli gözler için tanı koymada oldukça yardımcıdır. BT bulguları şunları içerir; membran benzeri kese tarafından çevrelenmiş ince barsak ansları topluluğu, asit ile birlikte ince barsağın abdomenin merkezine translokasyonu, obstruksiyon bulguları, mural kalınlaşma, peritoneal kalınlaşma ve kontrastlanma, peritoneal veya mural kalsifikasyonlar<sup>5</sup>. Baryumlu ince barsak grafisinde izlenen görünüm de akordeon paterni veya karnabahar bulgusu olarak isimlendirilir<sup>6</sup>.

Abdominal koza nadir görülen bir tablodur ve patogenezi halen net değildir. Membranın oluşumunu

açıklayan farklı hipotezler mevcuttur fakat bu hipotezleri destekleyen objektif bir kanıt henüz yoktur. Hastanın bariz abdominal bulguları yokken tekrarlayan düşük seviyeli veya subklinik peritonit ve sonrasında onun neden olduğu skleroz ve membran oluşumu ve sonunda koza oluşumu, abdominal kozanın patogenezi için en akla yatkın olan hipotezdir<sup>8</sup>.

Abdominal koza tanısını preoperatif olarak koymak çok kolay değildir fakat erken tanı mortalite ve morbiditeyi önlemek için elzemdir. Tipik klinik bulgular intestinal obstruksiyon bulgularıdır. BT intestinal obstruksiyona neden olan diğer nedenleri dışlamakta ve ek olarak abdominal diğer organları etkileyebilecek kollajen bandın kendisini göstermekte önemlidir. Tanıda BT'nin yanı sıra MRG de kullanılabilir. MRG sklerotik kapsülü göstermede daha sensitif olabilir. MRG yüksek uzaysal çözünürlük özelliği nedeniyle skleroz yapısını daha net olarak ortaya koyabilir. Hem T1 hem T2 ağırlıklı görüntülerde hipointensitenin skleroz için tipik olması olguda MRG'nin seçilmesini açıklamaktadır. Olgumuz bize, abdominal koza ön tanısı ile gelen olguların, skleroze kapsülü görüntülemeindeki üstünlüğü açısından direkt olarak MRG'ye yönlendirilebileceğini böylelikle de hastanın iyonize radyasyon içeren BT'den korunabileceğini düşündürmektedir. Ancak bu konuda daha fazla sayıda örneklemin yer aldığı çalışmalara ihtiyaç duyulmaktadır. Olgumuzda MRG'de sağ üst kadranda konglomerat oluşturmuş ince barsak ansları ve konglomeratı çevreleyen T1 ve T2 AG'de hipointens olarak izlenen kalın bir kese gibi görünen kapsül izlenmiştir.

Ayrıncı tanıda öncelikle tuberküloz peritoniti, peritoneal karsinomatozis, pseudomiksoma peritonei ve peritoneal mezotelyoma düşünülmelidir. Olgumuzda

ayırıcı tanıları destekleyen klinik ve radyolojik bulgular olmaması ve abdominal cerrahi öyküsünün olması abdominal koza tanısını desteklemektedir. Radyolojik tanı cerrahi olarak da doğrulanmıştır.

Uygun klinik bulgulara sahip hastalarda ayırıcı tanı listesinde abdominal koza da akılda tutulmalıdır. Laparotomi altın standart tanı aracı olmasına rağmen, BT'deki ve MRG 'deki görüntülerle deneyimli bir radyolog tanıyı doğru tahmin edebilir. MRG iyonize radyasyon içermemesi ve sklerozu daha belirgin olarak gösterebilmesi nedeniyle tanıda BT'ye üstünlük gösterebilir.

## Kaynaklar

1. Gupta S, Shirahatti RG, Anand J. CT Findings of an Abdominal Cocoon. *American Journal of Roentgenology* 2004; 183(6):1658-60.
2. Tombak MC, Apaydın FD, Çolak T, et al. An Unusual Cause of Intestinal Obstruction: Abdominal Cocoon. *American Journal of Roentgenology* 2010; 194 (2):176-8. doi:10.2214/ajr.09.3083.
3. Yong-bin Zheng P-fZ, Shujin Ma, Shi-lun Tong. Abdominal cocoon complicated with early postoperative small bowel obstruction. *Annals of Saudi Medicine* 2008; 28 (4):294-6.
4. Kumar A, Ramakrishnan T, Sahu S, et al. Idiopathic sclerosing encapsulating peritonitis — Is a preoperative diagnosis possible? Report of three cases. *Surgery Today* 2009;39 (7):610-4. doi:10.1007/s00595-008-3890-8.
5. Jeong YJ, Kim S, Kwak SW, et al. Neoplastic and Nonneoplastic Conditions of Serosal Membrane Origin: CT Findings1. *Radiographics* 2008; 28 (3):801-18. doi:10.1148/rg.283075082
6. Hur J, Kim KW, Park M-S, et al. Abdominal Cocoon: Preoperative Diagnostic Clues from Radiologic Imaging with Pathologic Correlation. *American Journal of Roentgenology* 2004; 182 (3):639-41.
7. Hollman AS MM, Briggs JD, Junor BJR, et al. Ultrasound changes in sclerosing peritonitis following continuous ambulatory peritoneal dialysis. *Clin Radiol* 1991; 43:176-179.
8. Mohanty D, Jain B, Agrawal J, et al. Abdominal Cocoon: Clinical Presentation, Diagnosis, and Management. *Journal of Gastrointestinal Surgery* 2009;13 (6):1160-2. doi:10.1007/s11605-008-0595-7.