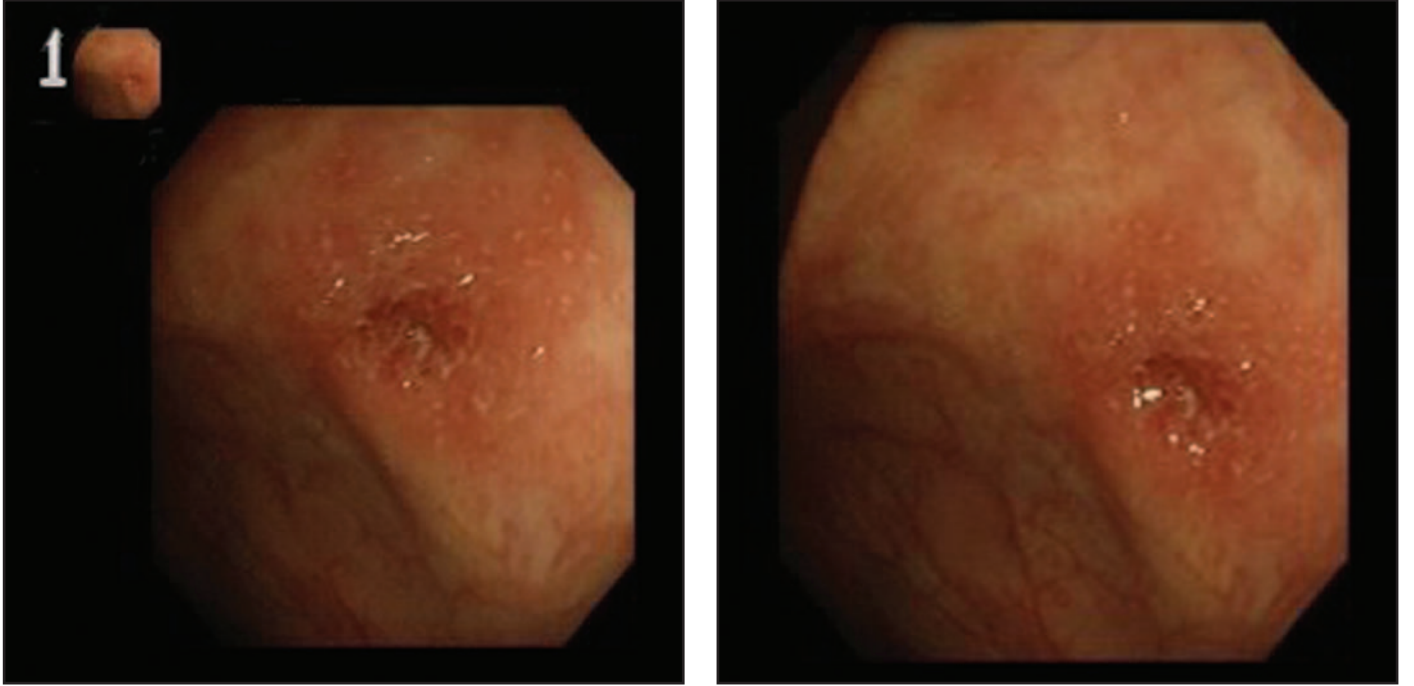


Özgün Görüntüler

Distal ülseratif kolit hastasında periapendiküler enflamasyon

Cem CENGİZ, Selçuk DIŞIBEYAZ, Aysel ÜLKER

Türkiye Yüksek İhtisas Hastanesi, Gastroenteroloji Kliniği, Ankara



Resim 1-2. 26 yaşında kadın hasta. Bir yıldır distal ülseratif kolit tanısı ile izleniyor. Kolonoskopide, hafif derecede aktif rektosigmoid tutulum ve periapendiküler bölgede, yer yer kırmızı halkalanmaların eşlik ettiği enflamasyon izlenmekte. Bu bölgeden alınan biyopsi fokal aktif kolit olarak rapor edildi