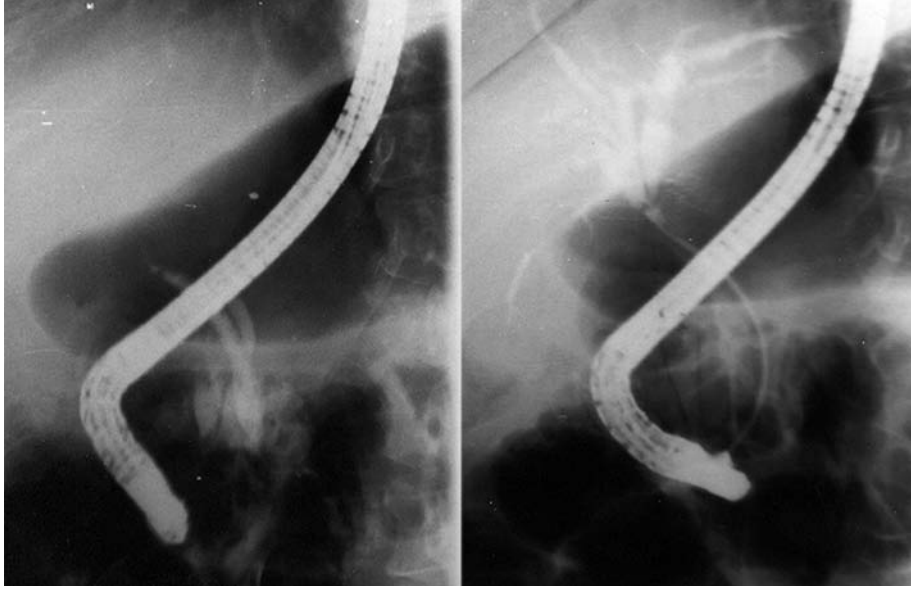


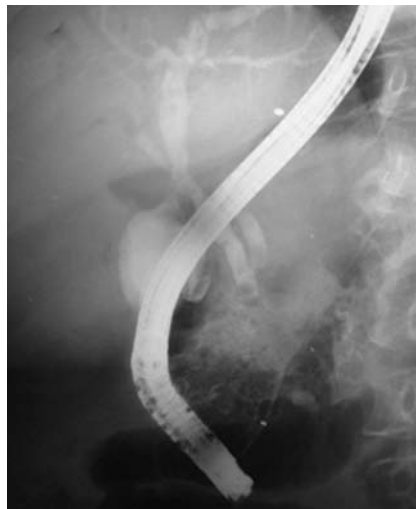Koledokoduodenostomi darlığına stent yerleştirilmesi: 1 yıl sonra...

Erkan PARLAK, Bahattin ÇİÇEK, Şemnur BÜYÜKAŞIK, Aydın Şeref KÖKSAL, Mehmet DURSUN, Burhan ŞAHİN

Türkiye Yüksek İhtisas Hastanesi, Gastroenteroloji Kliniği, Ankara



Resim 1. Koledokoduodenostomi darlığı olan ve endoskopik olarak tedavi ettiğimiz bir hastayı derginin daha önceki bir sayısında (2003; 2 (1): 11-12) yayınlamıştık. Hastaya o tarihten sonra 2 kere de dörder ay arayla hepsi papilladan olmak üzere üçer adet 10 F plastik stentler takıldı



Resim 2. Yaklaşık 1 yıllık stentle tedavi sonrası alınan kolanjiogramda hem darlığın düzeldiği, hem de koledokoduodenostominin çalıştığı izlendi. Hasta son 3 aydır stentsiz ve asemptomatik olarak izlenmektedir