

Özofagusta Crohn hastalığı

Crohn's disease of the esophagus

Gülseren SEVEN¹, Berna SAVAS², Ayşe ERDEN³, Ali ÖZDEN¹

Ankara Üniversitesi Tıp Fakültesi Gastroenteroloji Bilim Dalı¹, Patoloji Ana Bilim Dalı², Radyoloji Bilim Dalı³, Ankara

Crohn hastalığı ağızdan anüse kadar tüm gastrointestinal kanalını tutabilen inflamatuvar bir barsak hastalığıdır. Hastalık genellikle lokalizedir. En sık olarak ileum, ileum ve çekum ya da ileum ve tüm kolonu tutar. Mide ve üst intestinal kanalın tutulumu %30 hastada görülür. Özofagus tutulumu ise iyi bilinmesine rağmen oldukça nadirdir. Biz endoskopik ve radyolojik olarak özofagus tutulumu olan bir hastayı sunduk.

Anahtar Sözcükler: Crohn Hastalığı, özofagus tutulumu

Crohn's disease is described as an inflammatory disease that may involve the entire gastrointestinal tract from the mouth to the anus. The disease is usually localized, most commonly to the ileum, ileum and cecum, or ileum and entire colon. Gastric and upper intestinal tract involvement is present in 30% of patients. Involvement of the esophagus is well recognized but relatively rare. We describe a patient who had involvement of the esophagus.

Key words: Crohn's disease, esophagus involvement

GİRİŞ

Crohn hastalığında özofagus tutulumu nadirdir. Crohn olgularında özofagus tutulumu prevalansı erişkinlerde %1.8'den çocuklarda %6.5'e değişen oranlarda bildirilmiştir. En yaygın görünüm ilerleyici disfaji ile sonuçlanan şiddetli tutulum ve bazen ağızda aftöz ülserasyonlardır. Tipik olarak daha geç dönemde ortaya çıkar. Hastaların çoğu medikal olarak tedavi edilebilmektedir. Cerrahi tedavi şiddetli tıkaçıcı hastalık, fistül, tekrarlayıcı ağrı ve kanama durumlarında düşünülmelidir (1-3).

OLGU

30 yaşındaki kadın hasta Crohn hastalığı aktivasyonu nedeniyle kliniğimize yatırıldı. Dört yıl önce başlayan kanlı ishal, karın ağrısı, ateş, ağızda ve makatta yaralar, periferik eklem ağrıları nedeniyle iki yıl önce Crohn hastalığı tanısı konularak steroid ve immunsupresif tedavi başlanmış. Zaman zaman günlük aktivitelerini engellemeyecek sulu dışkılaması dışında herhangi bir sorunu olmamış. Tedavisi devam ederken iki hafta önce kanlı ishal şikayeti başlaması üzerine kliniğimize kabul edildi. Fizik muayenesinde hasta Cushinoid görünümde, ağız mukozasında aftöz lezyon-

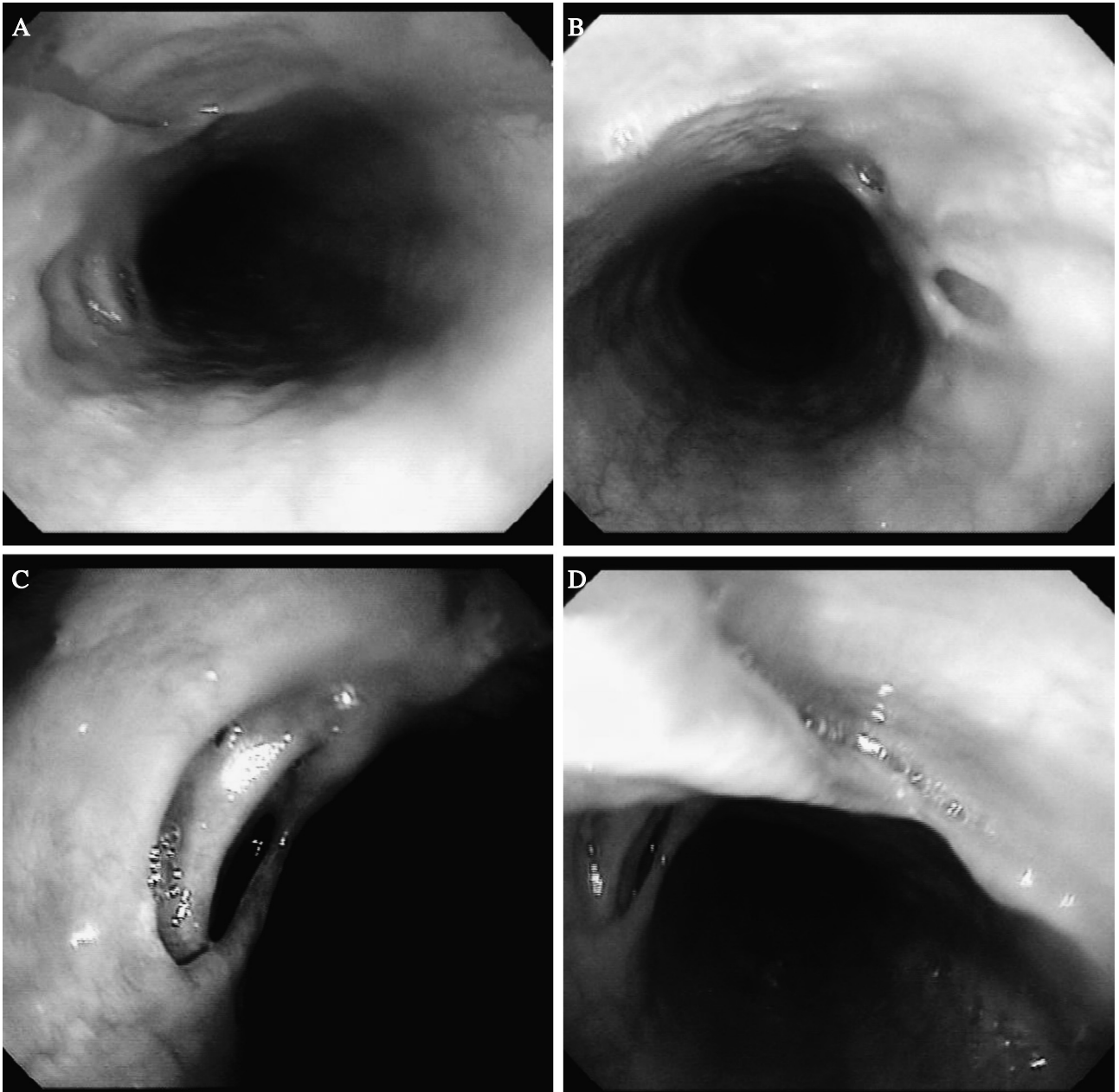
lar vardı. Diğer sistem muayeneleri doğaldı. Laboratuvar incelemesinde ılımlı bir anemi (Hgb: 11 gr/dl), sedimentasyon yüksekliği (70 mm/saat) ve CRP yüksekliği (34.5) dışında anormallik yoktu. Dışkı analizinde amip trofozoidleri görüldü. Özofagogastroduodenoskopide (ÖGD) özofagus orta ve üst bölümünde üzeri beyaz plaklarla kaplı 3-4 mm boyutunda ülserler, tüm özofagus mukozasında en büyüğü 2 cm büyüklüğünde, 10'dan fazla, çevresi fibrotik bantlarla köprüler oluşturmuş ülser lezyonlar izlendi (Resim 1 A-D). Mide ve duodenum mukozası normaldi. Kolonoskopide çıkan ve transvers kolonda daha belirgin olmak üzere yer yer 1 cm'yi bulan derin ülserler, psödopolipler ve nodüler oluşumlar izlendi. Rektum mukozası normaldi. Histolojik incelemede özofagusda anlamlı patoloji yoktu, kolon mukozası aktif kolit bulguları gösteriyordu. Baryumlu özofagus grafisi ülserasyonlarla uyumlu değişiklikler gösterdi (Resim 2 A-C). Antisaccharomyces IgG ve IgA negatifti. ANCA negatifti. Tedavisinde steroid (16 mg/gün) düşük dozda devam edildi, immunsupresif dozu (azathioprine 100 mg) artırıldı, metronidazol ve antifungal tedavi başlandı. Hastanın semptomlarında iyileşme oldu. 3 ay

sonra yapılan kontrol ÖGD'sinde özofagustaki lezyonlarda herhangi bir iyileşme saptanmaz iken kolonoskopi lezyonlarında belirgin gerileme vardı.

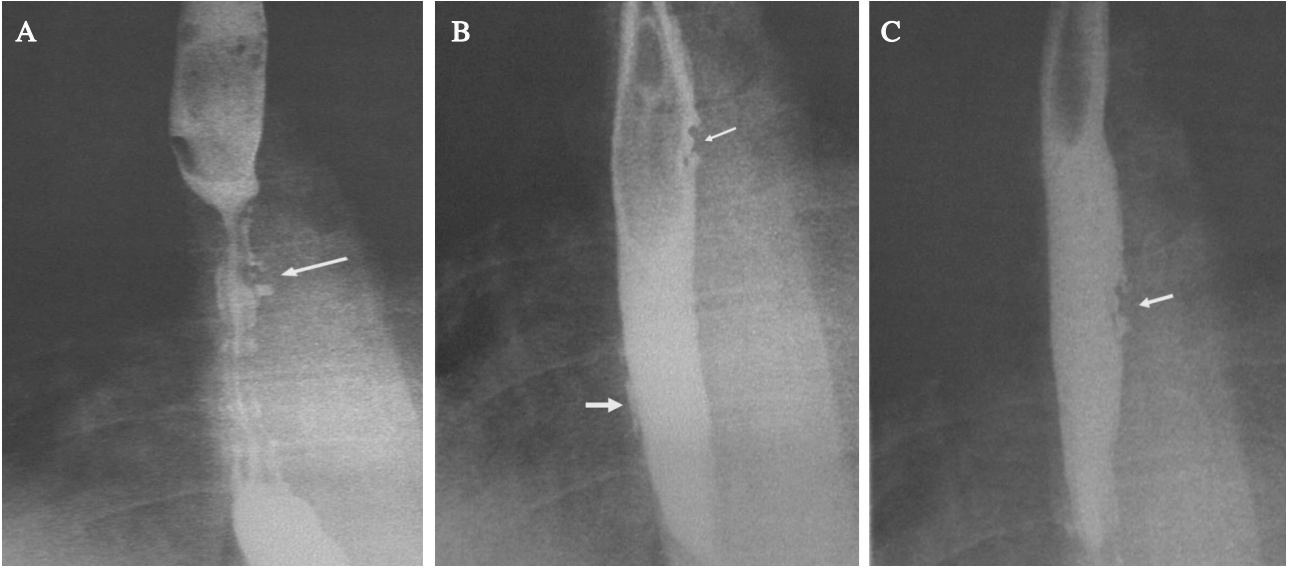
TARTIŞMA

Crohn hastalığı gastrointestinal kanalın transmural inflamasyonu ile karakterize etyolojisi bilinmeyen bir hastalıktır. İnsidansı yılda 100000'de yaklaşık 5-10 yeni olgudur. Patofizyolojisi tam olarak bilinmese de genetik ve çevresel faktörler suçlan-

maktadır. Ağızdan perianal bölgeye kadar tüm gastrointestinal kanal tutulabilir. Hastaların yaklaşık %80'inde çoğunlukla distal ileum olmak üzere ince barsak tutulumu, yaklaşık %50'sinde hem ileum hem de kolonun tutulduğu ileokolitis, yaklaşık %20'sinde de kolona sınırlı hastalık görülür. Küçük bir hasta grubu baskın olarak ağız ve gastroduodenal bölge tutulumu gösterir. Crohn hastalığında özofagus tutulumu nadirdir. Literatürde bildirilen vakalar kısıtlıdır. İlk olgu raporu 1950 yılında bildirilmiştir (1). Sekizbinden fazla rejjyonel enteritli hastanın incelendiği bir çalışmada



Resim 1. A-B-C-D. Özofagustaki lezyonların endoskopik görüntüsü



Resim 2. A-B-C. Baryumlu özofagus incelemesinde ülserasyonlar (oklar)

özofagus tutulumu olan hasta bildiri olmamıştır (2). Bazı makalelerde Crohn olgularında özofagus tutulumu prevalansı erişkinlerde %1.8'den çocuklarda %6.5'e değişen oranlarda bildirilmiştir (3, 4).

Transmural tutulum ve hastalığın yaygınlığının değişkenliğinden dolayı klinik görünümler oldukça farklıdır. Kanlı ya da kansız ishal, karın ağrısı, iştahsızlık, kilo kaybı ve ateş hastalığın başlıca belirtileridir. Hastaların %10 kadarında ishal görülmez. Bazı hastalar fistül ya da abdominal apse ile gelebilir. Crohn hastalığı endoskopik tutulumu ile gastroözefageal reflü hastalığı (GÖRH) arasındaki fark sıklıkla zordur. GÖRH semptomları ile Crohn hastalığının özofagus tutulumundaki başlangıç şikayetleri sıklıkla ayırt edilemez. En yaygın görünüm ilerleyici disfaji ile sonuçlanan şiddetli tutulum ve bazen ağızda aftöz ülserasyonlardır. Özofagus tutulumu hastalık seyrinde tipik olarak daha geç dönemlerde ortaya çıkar. Hastaların çoğu distal tutulumlu Crohn hastalığına sahiptir. Her ne kadar az olsa da izole özofagus tutulumu bildirilmiştir (5, 6).

Crohn hastalığı tanısından uzun yıllar önce hastalar semptomlara sahip olabilir. Nonspesifik semptomların Crohn hastalığı tanısından ortalama 7.7 yıl önce var olduğu 45 hastalık bir çalışmada gösterilmiştir. Bu çalışmada ayrıca bu süre ülseratif kolitten daha kısa (1.2 yıl) bulunmuştur (7). Kolona sınırlı tutulum ve ileri yaştaki hastalarda süre daha uzun bulunmuştur (8).

Tanı, uygun klinik öyküsü olan bir hastada endoskopik bulgularla konur. Aile öyküsü olan bir hastada bahsedilen semptomların olması ile tanıdan şüphe edilmelidir. Fizik inceleme normal olabilir ya da nonspesifik bulgular ya da abdominal apse ve perianal apse gibi Crohn hastalığına spesifik bulgular görülebilir. Endoskopik özellikler kaldırım taşı görünümü veren polipoid mukozal değişikliklerle beraber arada normal mukoza alanlarının olduğu fokal ülserasyonlardır. Psödo-polipler sıklıkla görülür. Endoskopik biyopsi çoğunlukla tanıdan ziyade tanıyı doğrulamada kullanılır. Akut ve kronik inflamasyon, fokal ülserasyonlar major bulgulardır. %30 vakada granülomlar görülür ve granülatöz infeksiyonlar dışlandığında tanı koydurucudur, ancak tanı için gerekli değildir. Özofagus hastalığının radyolojik ve endoskopik bulguları spesifik değildir ve hastalığın tek tutulum yeri olduğunda tanı sıklıkla zordur. Ayırıcı tanıda tüberküloz, herpes, Behçet hastalığı, mantar ve viral enfeksiyonlar ve büllöz hastalıklar düşünülmelidir. Crohn hastalığının histolojik temel taşı kazeöz olmayan granülomlar olsa da olguların sadece %60'ından azında vardır. Olgumuzda Crohn hastalığının başka tutulum yerlerinin olması ve ayırıcı tanıda yer alan diğer durumları düşündürecek bulguların olmaması nedeniyle özofagustaki lezyonlar Crohn hastalığı olarak değerlendirilmiştir.

Özofagus tutulumunun başlangıç tedavisi medikaldir. Yüzeysel lezyonlar steroid tedavisine yanıt verir ancak nüks eğilimi vardır. 5-ASA ürünleri ve

immunsupresif tedaviye özofagus lezyonlarının yanıtı ile ilgili literatür bilgisi azdır, fakat hastaların çoğu bu tedavileri distal hastalıkları için almaktadır. H₂ reseptör blokerleri, proton pompa inhibitörleri (PPI) ve antasitlerin rolü açık değildir. PPI ile endoskopik iyileşme rapor edilmişken bazı hastalarda endoskopik iyileşme olmaksızın klinik düzelme rapor edilmiştir (3, 4, 7). 5 ASA, steroid ve immunsupresif tedaviyle fistül olgularının çoğunda yanıt alınmaz ve cerrahi tedavi gerekir (4). Medikal tedaviyle (sulu diyet, mesalamin, prednisolon, ranitidin) iyileşen bir olgu bil-

dirilmiştir (4). Cerrahi tedavi olgu raporları ile sınırlıdır. Cerrahi gerektiren şiddetli özofageal tutulumlu Crohn hastalığı nadirdir. Hastaların çoğu medikal olarak tedavi edilebilmektedir. Cerrahi tedavi semptomatik, uzun segment striktürü olan hastalarla kısıtlıdır. Şiddetli tıkaçıcı hastalık ve fistül durumlarında stent düşünülebilir.

Biz özofagus tutulumuna dair semptomu olmayan ancak endoskopik ve radyolojik görüntüleme ülsasyonları olan bir hastayı sunduk ve Crohn olgularında özofagus tutulumu ile ilgili bilgileri gözden geçirdik.

KAYNAKLAR

1. Franklin RH, Taylor S. Nonspecific granulomatous (regional) esophagitis. *J Thorac Surg* 1950;19:292-7.
2. Marshak RH. Granulomatous disease of intestinal tract (Crohn's disease), *Radiology* 1975;114:3-22.
3. Beck PL, Lay TE, Blustein PK. Esophageal Crohn's disease: Treat the inflammation, not just the symptoms. *Dig Dis Sci* 1995;40:837-8.
4. Rholl JC, Yavorski RT, Cheney CP, Wong RK. Esophagogastric fistula: a complication of Crohn's disease--case report and review of the literature. *Am J Gastroenterol* 1998;93:1381-3.
5. D'Haens G, Rutgeerts P, Geboes K, Vantrappen G. The natural history of esophageal Crohn's disease: three patterns of evolution. *Gastrointest Endosc* 1994;40:296-300.
6. Madden JL, Ravid JM, Haddad JR. Regional esophagitis: a specific entity simulating Crohn's disease. *Ann Surg* 1969;170:351-68.
7. Pimentel M, Chang M, Chow EJ et al. Identification of a prodromal period in Crohn's disease but not ulcerative colitis. *Am J Gastroenterol* 2000;95:3458-62.
8. Zholudev A, Zurakowski D, Young W, et al. Serologic testing with ANCA, ASCA, and anti-OmpC in children and young adults with Crohn's disease and ulcerative colitis: diagnostic value and correlation with disease phenotype. *Am J Gastroenterol* 2004;99:2235-41.