

Vulva tutulumlu nadir bir Crohn vakası

A rare case of Crohn's disease with involvement of the vulva

Bilge TUNÇ, Zülfükar BİLGE, İsmail TAŞKIRAN, Mahmut YÜKSEL, Onur AYDINLI, Ertuğrul KAYAÇETİN

Türkiye Yüksek İhtisas Hastanesi, Gastroenteroloji Kliniği, Ankara

Crohn hastalığı gastrointestinal sistemin herhangi bir bölümünü tutabilen ve tutulan bölgelerde transmural inflamasyona yol açabilen bir hastalıktır. Hastalık aynı zamanda sık görülen ekstraintestinal tutulumlarla da gidebilir. Hastalarda en sık görülen deri tutulumu eritema nodosum ve pyoderma gangrenosum şeklindedir. Literatürde vulvar tutulumu olan Crohn hastalığı ile ilgili bildirilen vaka sayısı oldukça azdır. Crohn hastalığında vulvar tutulumun olması durumunda lezyonun seyri ve tedavi seçeneklerini anlamak için daha fazla sayıda bildiriye veya geniş vaka serilerine ihtiyaç vardır.

Anahtar kelimeler: Crohn hastalığı, vulva

Crohn's disease can involve any part of the gastrointestinal tract, and is a disease that causes transmural inflammation in the areas of involvement. The disease can also have frequent extraintestinal manifestations. The most common skin lesions in patients are erythema nodosum and pyoderma gangrenosum. There are relatively few reported cases in the literature of Crohn's disease with vulvar involvement. In the case of vulvar involvement in Crohn's disease, a greater number of articles and large case series are needed to understand treatment options and the course of the lesions.

Key words: Crohn's disease, vulva

GİRİŞ

Crohn hastalığı gastrointestinal sistemin transmural inflamasyonu ile karakterize, ağızdan perianal bölgeye kadar herhangi bir bölümü tutabilen, etyolojisi tam olarak bilinmeyen bir hastalıktır (1). Genellikle inflamatuvar hastalık aktivitesi ile ilişkili olarak bir çok ekstraintestinal bulgu izlenebilir. Hastalığın artrit, üveit, eritema nodosum, pyoderma gangrenosum, primer sklerozan kolanjit gibi ekstraintestinal tutulumları olabilir. Hastaların yaklaşık %10'unda başta eritema nodosum ve pyoderma gangrenosum olmak üzere deri bulguları görülür (2). Crohn hastalığında vulvar tutulumun olduğu ülsere lezyonlar nadir olup literatürde vaka bildirimleri ya da küçük vaka serileri şeklinde yayımlanmıştır (3-6). Biz bu vakada vulva tutulumu olan nadir bir Crohn hastasını sunmayı amaçladık.

OLGU

39 yaşında kadın hasta 6 yıldan beri olan perianal tutulumlu Crohn hastalığı nedeniyle takipte olup salisilazosulfapiridin ve azathioprine tedavisi almaktaymış. Son 3-4 aydır vulvada ağrı, iyileşmeyen ülsere lezyonlarının olması üzerine jinekoloji bölümüne başvurmuş ve verilen non spesifik tedavilerden yarar görmemiş. Hastanın yapılan kontrollerinde vulvar lezyonunun devam ettiğinin görülmesi ve ilaçlardan fayda görmediğini ifade etmesi üzeri-

ne bu ülselerden biyopsiler alındı (Resim 1). Alınan biyopsi sonucunun non kazeifiye granülom yapısı içeren histopatolojik örnek olarak gelmesi üzerine vulvar tutulumlu Crohn hastalığı tanısı konuldu. Yapılan kolonoskopi de aktif barsak hastalığının devam ettiği görüldü (Resim-2). Hastanın mevcut tedavilere refrakter oluşu, perianal bölgedeki fistüllerinin devam etmesi ve son birkaç aydır yeni gelişen vulvar tutulumunun da olmasından dolayı, lokal steroidli pomad ve metronidazol tedavilerine ilave olarak infliximab 5 mg/kg dozunda indüksiyon amacıyla başlandı. 1 ay sonraki kontrolünde hastanın yakınmalarında ve lezyonun görünümünde belirgin gerileme olmuştu.

TARTIŞMA

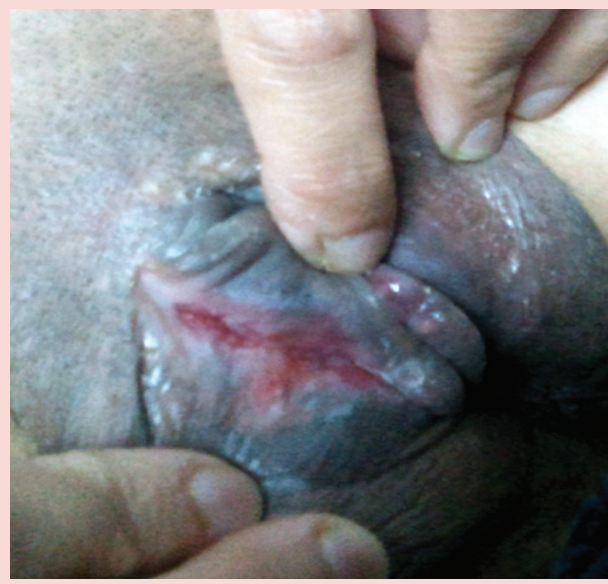Crohn hastalığı gastrointestinal sistemin transmural inflamasyonu ile karakterize, ağızdan perianal bölgeye kadar herhangi bir bölümü tutabilen, etyolojisi tam olarak bilinmeyen bir hastalıktır (1). Genellikle inflamatuvar hastalık aktivitesi ile ilişkili olarak bir çok ekstraintestinal bulgu izlenebilir. Hastalığın artrit, üveit, eritema nodosum, pyoderma gangrenosum, primer sklerozan kolanjit gibi ekstraintestinal tutulumları olabilir. Crohn hastalığında ekstraintestinal bulguların sık görülmesine rağmen deri tutulumu sadece %10 vakada görülür, vulvar tutulum ise ol-

İletişim: Bilge TUNÇ

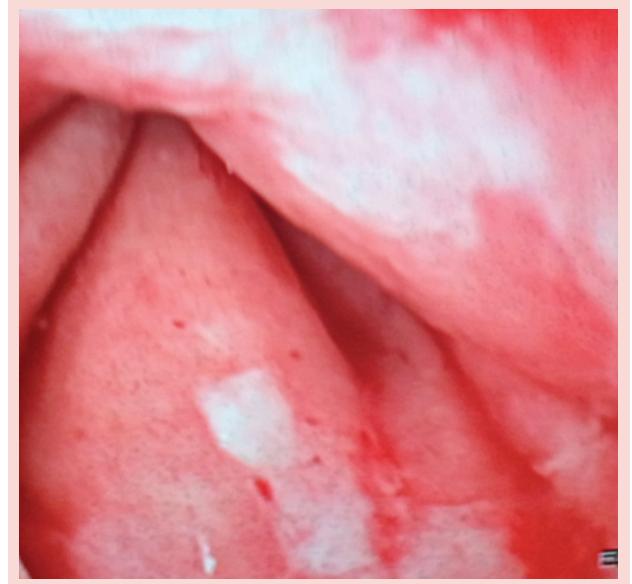
Türkiye Yüksek İhtisas Hastanesi, Gastroenteroloji Kliniği,
Sihhiye, Ankara, Türkiye

Tel: + 90 312 306 17 18 • E-mail: bilgtunc@hotmail.com

Geliş Tarihi: 24.12.2012 • **Kabul Tarihi:** 26.12.2012



Resim 1. Crohn hastalığında vulvar ülser



Resim 2. Kolonoskopide aktif barsak hastalığı

dukça nadirdir. Hastalık vulvada ağrı, iyileşmeyen ülserler, labial şişlik ve disparoni gibi şikayetlere yol açar (4). Literatürde vulvar tutulumu olan Crohn hastalığı ile ilgili bildirilen vaka sayısı oldukça azdır (3-6). Crohn hastalığı nadiren de olsa bazen sadece vulva tutulumu şeklinde görülebilir (4). Metastatik Crohn hastalığı gastrointestinal sistemden farklı bir bölgede Crohn hastalığının tipik non kazeifiye granümatöz patolojik yapısını gösteren deri lezyonları ile karakterize nadir bir durumdur (7). Sıklıkla deri ve genitoüriner sistemde görülür. Meme altı, vulva gibi vücudun kıvrımlı bölgelerini genellikle tutar. Bu deri lezyonları hastalığın aktif olduğu gastrointestinal sisteme komşu bölgelerde genellikle görülmez. Metastatik Crohn hastalığı genellikle hastalık aktivitesinden bağımsız olup steroid ve immünosüpresif tedavilere hızlı yanıt verir (7,8). 2011 yılında Crohn hastalığındaki vulvar tutulum ile ilgili 23 vakanın olduğu bir çalışma yayımlanmıştır. Bu çalışmaya göre 23 hastanın 5'i metastatik Crohn ve 18'i ise Crohn hastalığının vulvaya komşuluk yoluyla yayılımı şeklindedir. Hastalarda kısa süreli iyileşmede Sip-

rofloksasin, metronidazol gibi antibiyotikler, topikal steroid ve takrolimus etkili bulunmuştur, uzun süreli iyileşmede ise infliximab ve adalimumab'ın yararlı olduğu gösterilmiştir. Bu hastaların nadiren cerrahi ihtiyacı olmuştur. Hastalardan birine vulvar abse nedeniyle drenaj yapılmış, bir hastaya ise vulvektomi yapılmıştır (9). Bizim hastamızda perianal bölgedeki ve barsaklardaki hastalığının aktif olmasından dolayı vulva tutulumunun perianal bölgeden komşuluk yoluyla gelişmiş olabileceğini düşündük. Hastamız daha önce aldığı salisilazosülfapiridin ve azathioprine tedavilerine refrakterdi. Bu nedenle ve son bir kaç aydır gelişen yeni vulva tutulumunun da olmasından dolayı hastaya infliximab 5 mg/kg dozunda 0., 2. ve 6. haftalarda indüksiyon amacıyla verilmek üzere başladık. Yaklaşık 1 ay önce bu tedavinin başlanmış olmasına rağmen hastanın şikayetlerinde ve lezyonun görünümünde anlamlı bir düzelme oldu. Crohn hastalığında vulvar tutulumun olması durumunda lezyonun seyri ve tedavi seçeneklerini anlamak için bu konuda bildirilecek daha fazla çalışma ve geniş vaka serilerine ihtiyaç duyulmaktadır.

KAYNAKLAR

1. Sleisenger and Fordtran's Gastrointestinal and Liver Disease. 8. Edition, Chapter 108. P:2459-90.
2. Schwartz DA, Loftus EV Jr, Tremaine WJ, et al. The natural history of fistulizing Crohn's disease in Olmsted County, Minnesota. Gastroenterology 2002;122:875-80.
3. Foo WC, Papalas JA, Robboy SJ, Selim MA. Vulvar manifestations of Crohn's disease. Am J Dermatopathol 2011;33:588-93.
4. Madhani NA, Desai D, Gandhi N, Khan J. Isolated Crohn's disease of the vulva. Indian J Dermatol Venereol Leprol 2011;77:342-4.
5. Leu S, Sun PK, Collyer J, et al. Clinical spectrum of vulva metastatic Crohn's disease. Dig Dis Sci 2009;54:1565-71.
6. Corbett SL, Walsh CM, Spitzer RF, et al. Vulvar inflammation as the only clinical manifestation of Crohn disease in an 8-year-old girl. Pediatrics 2010;125:e1518-22. Epub 2010 May 10.

7. Siroy A, Wasman J. Metastatic Crohn disease: a rare cutaneous entity. Arch Pathol Lab Med 2012;136:329-32.
8. Lázaro Saéz M, Hernández Martínez A, Bendezú García RÁ, et al. Metastatic Crohn's disease. Response to adalimumab dose intensification. Gastroenterol Hepatol 2012;35:321-5. Epub 2012 Mar 23.
9. Landy J, Peake ST, Akbar A, Hart AL. Vulval Crohn's disease: a tertiary center experience of 23 patients. Inflamm Bowel Dis 2011;17:E77. Epub 2011 Apr 28.