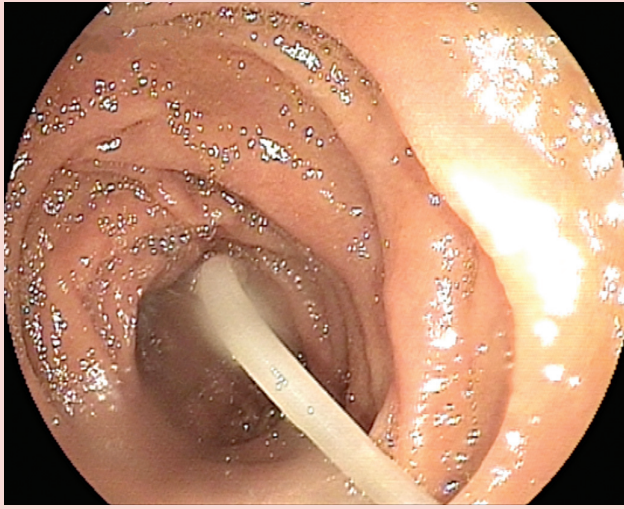


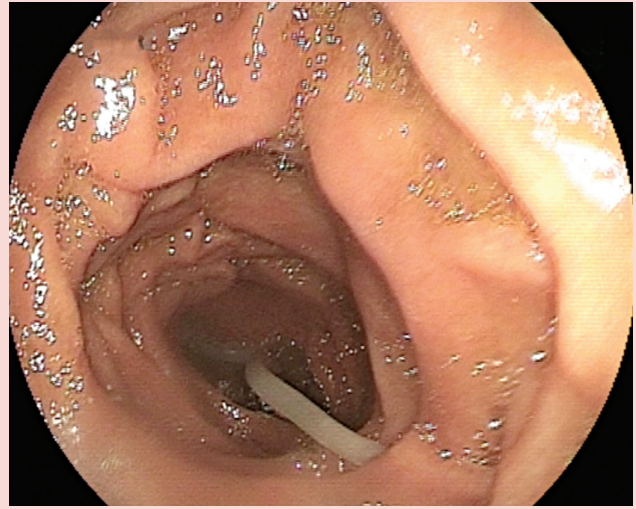
Duodenumda ascaris lumbricoides

Ascaris lumbricoides in the duodenum

36 yaşında bayan hasta, kilo kaybı, bulantı, kusma yakınmaları ile polikliniğimize başvurdu. Fizik muayenesi kaşetik görünümü dışında normaldi. Özgeçmişinde özellik yoktu, biliyer operasyon veya ERCP işlemi yapılmamıştı. Rutin laboratuvar tetkiklerinde önemli bir bulgusu yoktu. Tüm batın ultrasonografisi normaldi. Kaşetik görünümü ve kusma yakınması olduğu için gastrointestinal malignite veya çölyak hastalığı ön tanısı ile yapılan üst gastrointestinal sistem endoskopisinde duodenum içerisinde yaklaşık 30 cm boyutunda, lümeninde oldukça hızlı hareket eden, kirli sarımtırak renkte intestinal parazit izlendi (Ascaris Lumbricoides) (Resim 1, 2). Mevcut parazitin polipektomi sneare ile çıkartılması düşünüldü, fakat parazit çok hareketli olduğundan dolayı başarılı olunamadı. Hastaya askariyozis için pyrantel pamoate tedavisi verildi.



Resim 1. Ascaris lumbricoides gastroskopik görünümü.



Resim 2. Ascaris lumbricoides gastroskopik görünümü.

Firdevs TOPAL¹, Fatih Esad TOPAL², Sabiye AKBULUT³

Çankırı Devlet Hastanesi, ¹Gastroenteroloji Kliniği, ²İlk ve Acil Yardım Kliniği, Çankırı Kartal Koşuyolu Yüksek İhtisas Eğitim ve Araştırma Hastanesi, ³Gastroenteroloji Kliniği, İstanbul

İletişim: Sabiye AKBULUT

Kartal Koşuyolu Yüksek İhtisas Eğitim ve Araştırma Hastanesi
Denizer Cad. Cevizli Kavşağı No: 2 Cevizli Kartal, TR-3486 İstanbul, Türkiye
Tel: +90 216 500 15 00/1290 • Fax: +90 216 459 63 21
E-mail: sabiye4@hotmail.com

Geliş Tarihi: 02.05.2012 • **Kabul Tarihi:** 25.05.2012