

## DİŞ ÇEKİMİNDEN SONRA OLUŞAN MAKSİLLER SINÜSÜN KALICI PERFORASYONLARINI KAPATMA YÖNTEMLERİ

Tülin ÖZBAYRAK, Buket AYBAR, Bilgin ÖNER\*

### ÖZET

Maksiller sinüse komşu dişlerin çekiminden sonra perforasyon görülme riski oldukça fazladır. Çekimden hemen sonra fark edilen 5 mm'den küçük perforasyonlar kavitede pıhtı oluşumunun sağlanması ile kendiliğinden kapanabilir. Perforasyonun kalıcı hale dönüştüğü durumlarda ise cerrahi yöntemlerle açıklık kapatılır. Bu amaçla çok sayıda materyal ve yöntem geliştirilmiştir. Günümüzde fleplerin en önce tercih edilmesi gerektiği kabul edilmektedir. Ancak, otojen materyalin yeterli olmadığı durumlarda alloplastik materyaller kullanılmaktadır. Hangi teknik kullanılırsa kullanılsın oroantral fistül onarımında başarıyı etkileyen en önemli unsur sinüsteki patolojinin giderilmesidir. Bu yazıda oral cerrahi girişim sırasında meydana gelebilecek sinüs açıklığı durumunda yapılması gerekenleri literatür desteği ile özetlemeye çalıştık.

**Anahtar kelimeler:** Fistül, oroantral, flep, oral mukoza

### SUMMARY

*Methods for the treatment of maxillary sinus perforations which can occur during oral surgical procedures.* There is high risk of oroantral fistula formation after the extraction of adjacent teeth. Perforations smaller than 5 mm diameter which are detected right after the extraction can be treated by inducing the coagulum formation in the cavity. The permanent perforation needs to be surgically closed. There are various materials and methods for this procedure. Today it is highly accepted that flaps should be preferred in the first place. However alloplastic materials are used when autogenic material is insufficient. The most important factor in the success of the treatment no matter which method is used, is to eliminate the pathologic tissues. In this paper we have tried to summarize the methods for the treatment of maxillary sinus perforations which can occur during oral surgical procedures.

**Key words:** Fistula, oroantral, flaps, oral mucosa

### GİRİŞ

Sinüs maksillaris, üst çene kemiği içinde yer alan tepesi ziygomatik çıkıntıda, tabanı burun boşluğunun dış yan duvarında bulunan piramit şekilli bir çift boşluktur (4,5,7). Leonardo da Vinci (XIV-XV y.y.) tarafından tanımlanan sinüs maksillaris'in anatomik açıdan ayrıntılı değerlendirilmesi Highmore (XVII y.y.) tarafından gerçekleştirildiğinden, sinüs maksillaris Highmore boşluğu olarak da adlandırılır (8,11). Boşluğun tavanı yetişkinde oldukça incedir ve maksilla'nın orbital parçasını oluşturur. Sinüs maksillaris aşağıda alveol kemiği, önde maksilla'nın fasial parçası, arkada infratemporal fossa ile sınırlanmıştır. Sinüs maksillaris'in medial komşuluğunda burun boşluğu bulunur. Hia-

*tus semilunaris'le meatus nasi medius'a* açılır (1,2,3,7).

Sinüs maksillaris'in gelişimi fetal dönemde başlar ve yirmi yaş dişinin oluştuğu dönemde normal boyutlarına erişir (anteroposterior:  $30.1 \pm 5.65$  mm, yüksekliğinin:  $34.6 \pm 1.22$  mm, genişliği:  $25.4 \pm 5.71$  mm) (1,12).

Sinüs tabanına en yakın komşuluk gösteren dişler sırasıyla; ikinci büyük azılar (1.3 mm), birinci büyük azılar (2.3 mm), üçüncü büyük azılar (2.6 mm), ikinci küçük azılar (2.9 mm), birinci küçük azılar (7.1 mm), kanın dişleri (7.6 mm)'dir. Dişlerin kök ucu ile maksiller sinüs tabanı arasında 5 mm'den daha az kemik lameli bulunma oranı; ikinci büyük azılarda %45.5, birinci büyük azılar-

da %30.4, üçüncü büyük azılarda %27.2, ikinci küçük azılarda %19.7'dir. Sinüs maksillaris perforasyonları üst çenede kaninden üçüncü büyük azıya kadar çekilen dişlerin %5'inde görülebilmektedir (1,2,3,7,8).

Basit veya zor diş çekimleri, kanin ve premoler dişlerin rezeksiyonları, üst çene gömük dişlerinin çıkartılması gibi nedenlerle sinüs perfore olabilir. Diş ile sinüs arasındaki kemik tabakasının ince olması veya hiç olmaması, sinüsün büyük ve sarkık olması bu açılmayı kolaylaştırır (8).

Ağız boşluğu ile sinüs maksillaris'in patolojik olarak birleşmesi antrum perforasyonu ya da oroantral fistül olarak adlandırılmaktadır (1,8). Genellikle maksiller sinüs tabanına çok yakın komşuluk gösteren dişlerin çıkarılmasından sonra meydana gelebilir. Klinik çalışmalarımızda sıklıkla karşılaştığımız perforasyonların kapatılmasında uygulanan çok çeşitli yöntemleri son literatürleri de tarayarak birlikte gözden geçirmeyi amaçladık.

Maksiller sinüs mukozası sağlıklı ve oroantral açıklığın 5 mm'nin altında olduğu durumlarda ağız içine açılan fistülün kendiliğinden kapanma şansı vardır. Hastalar için iyileşme sürecinde o bölgedeki dokunun bütünlüğünü bozacak öksürük, hapşırık gibi hareketler sınırlandırılmalıdır (2,4,5,9).

Diş çekimi ya da ameliyat sırasında yeni (taze) oluşmuş 4-5 mm'den büyük perforasyonlar sinüs mukozası sağlıklı ise hemen kapatılmalıdır (2).

Antrum perforasyonlarının kapatılmasında göz önünde bulundurulacak en önemli özellik maksiller sinüsün sağlıklı olmasıdır. Sinüs mukozasının iltihabi değişiklik gösterdiği durumlarda önce sinüsteki patolojik durum giderilmelidir. Tüm maksiller sinüs hastalıklarında odontojen patoloji bulunma olasılığı %10-15'tir (4,5,11). İnfeksiyon söz konusu olduğunda medikal veya cerrahi tedavi gerekmektedir. Operasyon esnasında öncelikle sinüs mukozası onarılmalı sonra oral

yüzü onaracak şekilde tedavi yapılmalıdır (2,4,5,6,8).

Oroantral açıklıkların giderilmesinde her zaman otojen onarım ön planda tutulmalıdır. Fleplerin uygulanmasının mümkün olmadığı durumlarda allogreft uygulamalarına başvurulmalıdır (11,14).

Sinüs plastiği operasyonlarındaki başarı;

- Sinüs içinde infeksiyon olmamasına,
- Flebin gergin olmamasına,
- Flebin defekti kapatabilecek büyüklükte olmasına,
- Flebin hareketsiz olmasına bağlıdır (2-5).

Perforasyonun kapatılmasında uygulanan ameliyat tekniklerini başlıca üç kısımda toplayabiliriz:

- 1- Lokal flepler
- 2- Uzak dokulardan hazırlanan flepler
- 3- Greftler (4,5,7,8).

Bu yöntemlerden hangisinin seçileceği konusunda; perforasyonların büyüklüğü etkili olmaktadır.

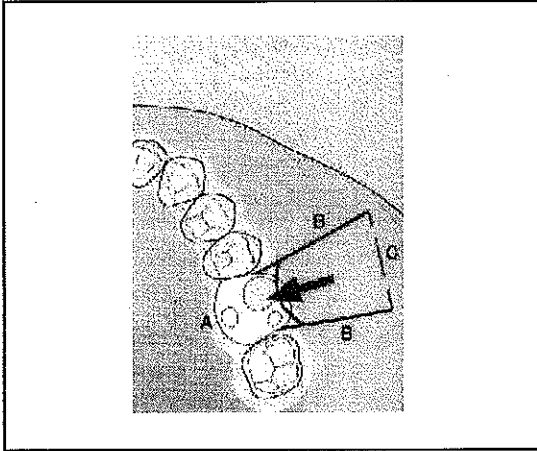
### I. Lokal flepler:

**a) Bukkal ilerletme flebi (Rehrman operasyonu):** Vestibül dişeti bukkal mukozaperiost tabakasından yararlanılabilir. Küçük perforasyonların kapatılmasında kullanılırlar. Uygulanması kolaydır. Mukoza periost tabakası çok ince olduğunda ya da daha önce geçirilmiş operasyonlardan dolayı geniş nedbeler varsa sağlıklı ve yeterli kalınlıkta bir flep elde etmek güçleşebilir.

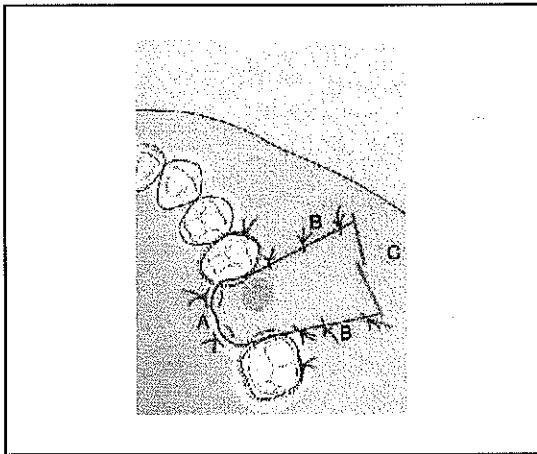
Perforasyonun bulunduğu yerde geniş tabanlı trapez şeklinde bir insizyondan sonra, flebin tabanında ve iç yüzünde periost üzerinde insizyon yapılarak periosttaki gerginlik kaldırılır. Periost üzerinde insizyonun yeterli olmadığı durumda buna paralel ikinci bir insizyon yapılarak yeterli uzunlukta flep elde edilerek perforasyon yerinin üzerine örtülür (Şekil 1, 2). Çok geniş perforasyonlarda ge-

niş flepler elde edilmesi gerekeceğinden bu durumlarda aşağı fazla indirilen yanak mukozası vestibül derinliğini azaltabilir. Bunun dışında genellikle sıklıkla uygulanan ve başarılı sonuçlar alınan bir yöntemdir. Skoglund ve ark. (9) oroantral fistülü olan 85 hastayı, Rehrman operasyonu yöntemiyle kapatarak oldukça başarılı sonuçlar aldıklarını belirtmişlerdir. Sadece bir hastada oroantral fistül, üç hastada da postoperatif sinüzit geliştiğini bildirmişlerdir. Tedavinin başarısında uygun antibiyotik tedavisinin ve sağlıklı sinüs mukozasının da önemli olduğunu vurgulamışlardır (3,7).

Şekil 1. Bukkal ilerletme flebi (Sailer)



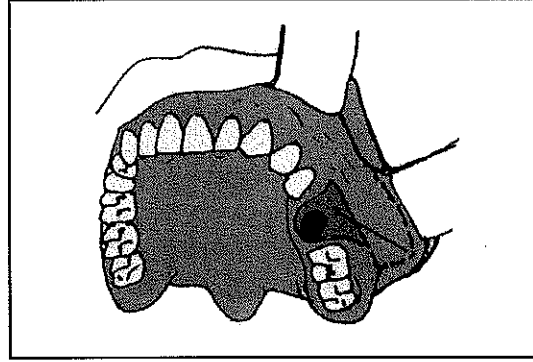
Şekil 2. Bukkal ilerletme flebi (Sailer)



**b) Yanak mukozasından döndürülen flepler (Rotasyon flebi):** Yanak mukozasından vestibulum forniks'e paralel olarak yapılan

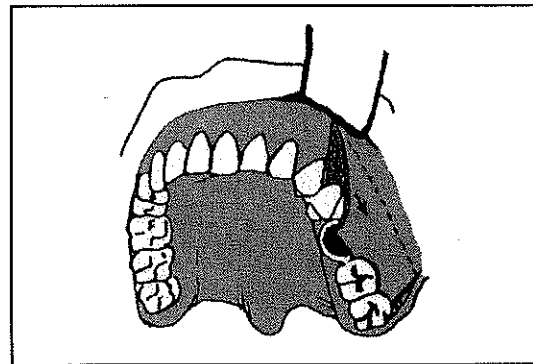
insizyonlarla mezyale ya da distale doğru dil şeklinde hazırlanan flepler döndürülerek perforasyon yeri üzerine kapatılır (Axhausen operasyonu) (7,8) (Şekil 3).

Şekil 3. Axhausen'in yanak flebi (Yavuz)



**c) Vestibül tarafta önden arkaya ve aşağıya doğru flebin kaydırılması:** Perforasyonun olduğu yerden daha önde (bir ya da iki diş kadar daha önde) yapılan trapez şeklinde insizyonlarla ve gerekirse periostta gerginliği kaldıran insizyonla flep arkaya ve aşağıya doğru kaydırılarak perforasyon örtülebilir (7) (Şekil 4).

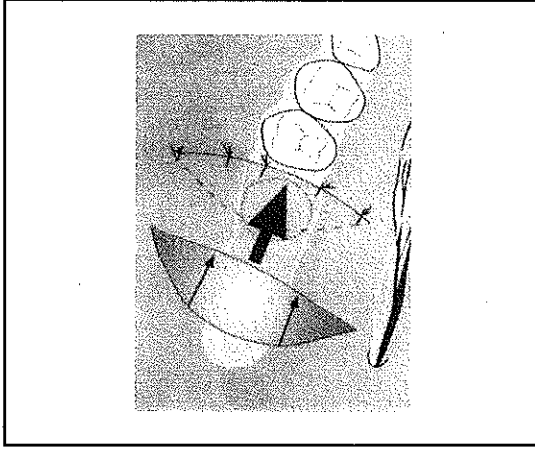
Şekil 4. Moczair'in bukkal trapezoidal kayma flebi (Yavuz)



**d) Köprü şeklinde flepler:** Dişsiz ağızlarda perforasyonların örtülmesi için köprü şeklinde hazırlanan flepler perforasyon yeri üzerine kaydırılabilirler (3) (Şekil 5).

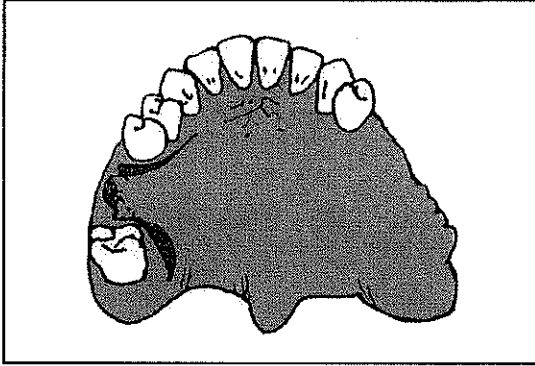
**e) Damaktan ilerletilen flepler:** Damaktaki mukoza-periost flebinin kalın olmasına karşılık elastik olmadığından ancak küçük per-

Şekil 5. Köprü şeklinde flep (Sailer)



forasyonların kapatılmasında kullanılırlar (8,16) (Şekil 6).

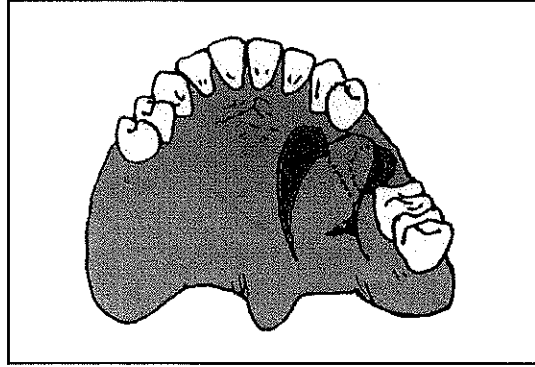
Şekil 6. Damaktan düz ilerletme flebi (Kruger)



**f) Damaktan döndürülen flepler:** Damarın seyrine zarar vermemesi ve flep hareketliliğinin sağlanması için uzun bir dil şeklinde hazırlanan flep perforasyon yeri üzerine döndürülerek örtülür. Flebin distalde katlanmasını önlemek için V şeklinde bir eksizyon yapılabilir (7,8,15) (Şekil 7).

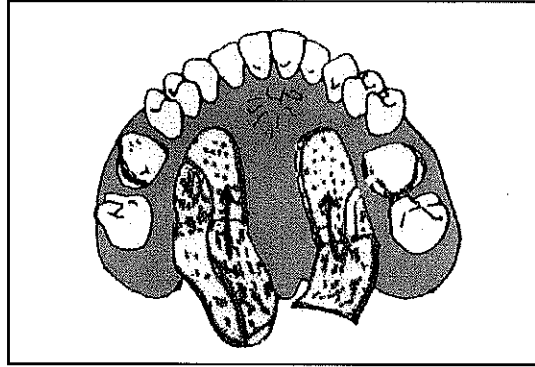
**g) Ada şeklinde flepler:** Damaktan uzun bir dil şeklinde ve mukozaperiost tabakasını da kapsayan flep kaldırılır. Flebin uç kısmından perforasyonu örtecek kadar bir bölümü pedikülü oluşturan palatinal arter korunacak şekilde dikkatlice kesilir. Bu parça flep ile perforasyon arasında kalan mukozanın altından geçirilerek defekt üzerine yerleştirilir. Flebin serbest kalan arka kısmı damak üzerine yatırılır. Açık kalan ön kısım sekonder iyileşme-

Şekil 7. Palatal döndürme flebi (Kruger)



ye bırakılır. Uygulanması çok hassas fakat iyi sonuç veren bir yöntemdir (8,11) (Şekil 8).

Şekil 8. Ada flebi (Sailer)



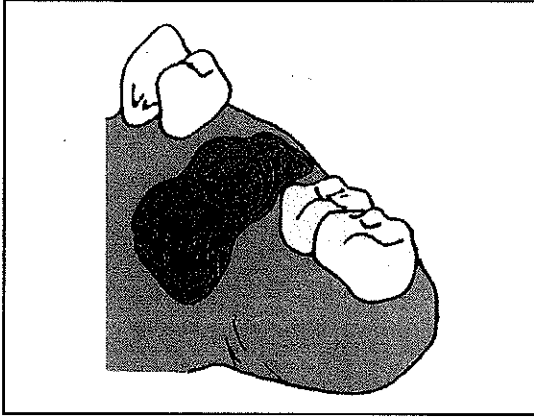
**h) Mentşe şeklinde ya da tersine döndürülmüş (inversion) flepler:** Pek büyük olmayan açıklıklarda damaktan perforasyon yerini örtecek büyüklükte hazırlanan flep epiteli alınarak ya da alınmadan tersine döndürülerek defekt üzerine kapatılabilir. Çevre dokulardan yararlanarak bunun üzeri ikinci bir tabaka ile tekrar örtülebilir (2) (Şekil 9).

**i) Birleşik yöntem:** Büyük perforasyonların kapatılmasında yukarıda anlatılan çeşitli teknikler bir arada kullanılabilir (7).

## II. Uzak dokulardan hazırlanan flepler:

Perforasyon yerine daha uzak bölgelerden örneğin dilden sağlanan dil flebi ile defekt örtülmeye çalışılabilir. Bunun için hareketli olan dilin yara iyileşmesi sağlanıncaya kadar sabit tutulması gerekmektedir (8).

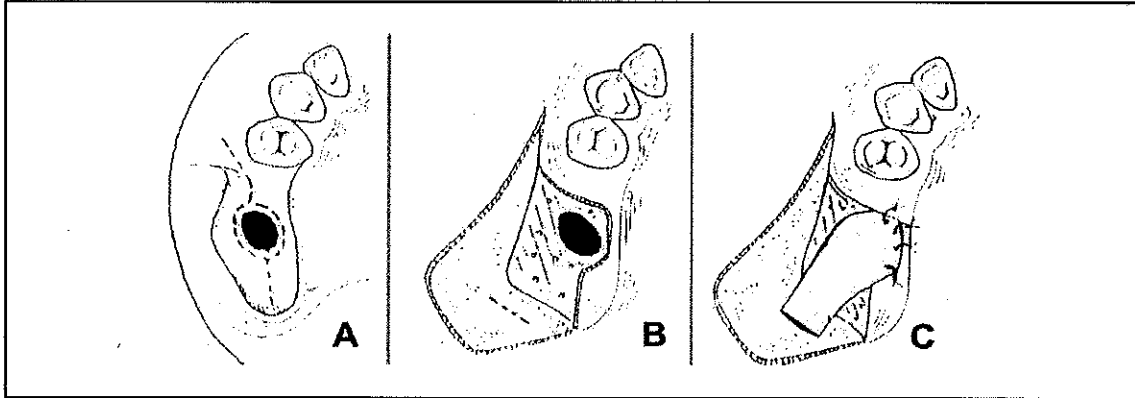
Şekil 9. Hinged (menteşe) flebi (Palatal menteşe flebi) (Kruger)



yinden periost insizyonu yapılarak künt aletle yanak yağ dokusuna ulaşılır. İnce bir pensetle tutularak defekt üzerine doğru ilerletilir. Palatinal mukozaya sütüre edilir. Mukoperiostal flep eski yerine yerleştirilir <sup>(14)</sup>.

Tataryn ve ark <sup>(10)</sup>, köpeklerin nazal kavite-lerinde defekt oluşturduktan sonra deney grubuna kollajen membran uygulamışlardır. Hayvanları 5 ay sonucunda sakrifiye ederek, histopatolojik olarak incelemişler ve kollajen membranın iyileşme potansiyelini artırmadığını saptamışlardır.

Şekil 10. Kısmi dişsiz hastalar için yanak yağ dokusu flebi hazırlanmasında cerrahi aşamalar (Yaman)



### III. Greftler:

Küçük perforasyonların kapatılmasında kollajen ve liyofilize fibrin preparatları, daha büyük perforasyonların kapatılmasında bukkal yağ dokusu grefti (Şekil 10), altın ve tantalum gibi materyaller kullanılabilir. Parsiyel maksilla rezeksiyonu gibi daha büyük perforasyonların kapatılmasında kemik greftleri tek başına veya pediküllü kas-fasya flepleri ile kombine kullanılarak defektin üzeri örtülür <sup>(7,13,14,15)</sup>.

Bukkal yağ dokusu greftleri beslenmesinin kolay olması, yeterli greft materyalinin elde edilebilmesi, flep hareketliliğinin kolay olması, alıcı ve verici bölgelerin yakın olması gibi nedenlerle alternatif bir yöntemdir. Kısmi dişsiz hastalarda alveoler kret üzerinden ve dikey insizyondan sonra flep kaldırılır. Zigomatik çıkıntı hizasında flebin iç yüz-

Pikos ve ark <sup>(6)</sup>, yaptıkları bir çalışmada 5-10 mm'lik küçük perforasyonlarda kollajen membranın hızla rezorbe olduğunu, 10 mm'lik daha büyük perforasyonlarda ise kollajen membran uygulamasının daha başarılı sonuç verdiğini bildirmişlerdir.

Çok büyük olmayan perforasyonlar yakın dokulardan kazanılan fleplerle kolaylıkla kapatılabilirken travma, spesifik iltihaplar ve tümörler gibi çeşitli nedenlere bağlı büyük madde kayıplarının olduğu vakalarda uzak dokulardan kazanılan flepler ve greftlerden yararlanılabilir.

### KAYNAKLAR

1. Erimoğlu C, Özbyrak T, Kökten G: Sinüs Maksillaris ile Diş Kökleri Arasındaki İlişki. I.Ü. Dişhekimliği Fak Derg 17:51 (1983).
2. Fröhlich E: Die plastische Verschluss, Die Zahn-Mund

- und Kieferheilkunde, Verlag von Urban- Schwarzenberg, München- Berlin (1959) 2-teil, III Band
3. Hoffmann-Axthelm W: Zahnärztliches Lexikon, Johann Ambrosius Barth-München, (1968).
  4. Kruger E: Operationslehre für Zahnärzte. Buch - und Zeitschriften - Verlag "Die Quintessenz" Berlin, Chicago, Rio de Janeiro und Tokio, (1979), s.: 329.
  5. Kruger GO: Textbook of Oral and Maxillofacial Surgery. I. Ed. The C.V. Mosby Comp., St. Louis, Toronto, London, (1979), s.: 278.
  6. Pikos MA: Maxillary sinus membrane repair: report of a technique for perforations. *Implant Dent* 8:29 (1999).
  7. Rheinwald U: Zahnärztliche Chirurgie, Johann Ambrosius Barth-München, (1958).
  8. Sailer H, Pajarola FG: Oral Surgery for the General Dentist 1st ed (1999), s.: 231
  9. Skoglund LA, Pedersen SS, Hoist E: Surgical management of 85 perforations to the maxillary sinus *Int J Oral Surg* 12: 1 (1983).
  10. Tataryn RW, Torabinejad M, Boyne PJ: Healing potential of osteotomies of the nasal sinus in the dog. *Oral Surg Oral Med Oral Pathol Oral Radiol Endod* 84:196 (1997).
  11. Türker M, Yücetaş Ş: Ağız dış çene hastalıkları ve cerrahisi. Atlas Kitapçılık, Ankara (1997), s.: 402.
  12. Uchida Y, Goto M, Katsuki T, Akiyoshi T: A cadaveric study of maxillary sinus size as an aid in bone grafts of the maxillary sinus floor: *J Oral Maxillofac Surg* 56:1158 (1998).
  13. Vlassis JM, Fugazzotto PA: A classification system for sinus membrane perforations during augmentation procedures with options for repair. *J Periodontol* 70:692 (1999).
  14. Vuillemin T, Raveh J, Ramon Y: Reconstruction of maxilla with bone grafts supported by the buccal fat pad. *J Oral Maxillofac Surg* 46:100 (1988).
  15. Yaman Z, Özkal Ş, Yücel O: Oroantral fistüllerin kapatılmasında yanak yağ dokusunun pediküllü greft olarak kullanımı. *Kulak Burun Boğaz İhtisas Derg* 6:626 (1996).
  16. Yavuz GE, Ögütçen M: Ada flebiyle kapatılan bir olgu nedeniyle oroantral fistül kapama tekniklerine bakış. *G.Ü. Dişhek Fak Derg* 7:99 (1990).