

Şanlıurfa Yöresinde Yetiştirilen Safkan Arap Yarış Atlarında Görülen Exostoz Olgularının Prevalansı**

Mehmet Eşref TAŞKIN^{1*}, Ali HAYAT²

¹Türkiye Jokey Kulübü, Şanlıurfa Hipodrom Müdürlüğü, Şanlıurfa, Türkiye.

²Harran Üniversitesi Veteriner Fakültesi, Cerrahi Anabilim Dalı, Şanlıurfa, Türkiye.

Geliş Tarihi: 14.10.2016

Kabul Tarihi: 27.10.2016

Özet: Bu çalışma, Şanlıurfa yöresinde yetiştirilen safkan Arap yarış atlarının kemik ve eklemlerinde görülen exostoz olgusunun prevalansını ortaya koymak için planlandı. Çalışma materyalini, topallık semptomu gösteren 100 adet safkan Arap yarış atı oluşturdu. Klinik olarak exostozdan şüphe edilen bacakdaki kemik ve eklemlerin anatomik yapısına uygun pozisyonlar verilerek radyografik görüntüleri alındı. Exostoz olgusu tespit edilen yarış atlarının görüntüleri kayıt edildi. Buna göre Şanlıurfa yöresinde yetiştirilen safkan Arap yarış atlarında özellikle genç hayvanlarda ve ön bacaklarda daha fazla exostoz olgusu tespit edildi. Exostoz olguları; yanlış beslenme rejimi uygulamalarında, uygun olmayan çevre şartlarında yaşayanlarda ve genç yaşta ağır antremana başlayanlarda daha fazla ortaya çıktığı görüldü. Sonuç olarak denilebilir ki; Bu ortopedik problem ile karşılaşmamak için, yetiştirilme koşulları iyileştirilmeli, barınaklar uygun hale getirilmeli, beslenme rejimi yaşa ve kiloya uygun düzenlenmeli, antrenmanlar yaş ve kiloya uygun dozda planlanmalıdır.

Anahtar Kelimeler: At, Ekzostoz, Ekstremit

Arabian Race Horses in Sanliurfa Region of the Cases Observed in the Prevalance of Exostosis

Abstract: In this study, the Arabian race horses bred in Sanliurfa region was designed to demonstrate the prevalence of bone and joint exostoz in observed cases. Study material, showing symptoms of lameness has created 100 Arabian horse racing. The leg bone is suspected clinically and giving exostoz positions were taken according to the anatomical structure of the joint radiographic images. Exostosis images of the cases detected were recorded race horses. Accordingly, in Sanliurfa region, especially in young animals grown in the Arabian race horses and front leg was detected more exostoz cases. Exostoz cases; those applied to improper diet, in patients living in unsuitable environmental conditions and began training at a young age were seen occur more. It can be concluded that; to encounter with this orthopedic problems growing conditions should be improved, shelters should made available, diet should be organized according to age and weight, exercises should be planned appropriate dose according to age and weight.

Keywords: Horse, Exostosis, Extremit

Giriş

Exostozlar, daha çok uzun yapılı kemiklerde, kemiklerin özellikle jukstaepifizyal bölgesinde, farklı ve düzensiz bir biçimde yerleşen, endokondral bir ossifikasyonla gelişen herediter multiple ossifikasyon yapıdaki kemik rahatsızlığına verilen genel bir isimdir. Daha çok kalıtımla da ilişkilendirilen ama kemiklerin dışarıdan gelen travmatik etkenlere karşı göstermiş oldukları tepki olarak karşımıza çıkmaktadır. Meydana gelmesinde; çukur dizlilik, ökçe düşüklüğü, it ellilik, dik yada yatık bileklilik gibi anatomik yapı bozuklukları predispoze faktörler olarak rol oynar (Çetinkaya ve Olcay, 2006; Finci, 1998). Araba ve yarış atlarında tekrarlayan düşme ve tökezlemeler, eklem veya kemiklerin lateralinde veya medialinde oluşan derin ya da perfore yaralar, eklemlerdeki yangılar genel sebepler arasında dikkati çekmektedir (Adams, 1987; Çetinkaya ve Olcay, 2006; Çolpan ve ark., 2011; Durmuş, 2008; Yücel, 2007).

Genç yaşta ağır ve yoğun iş temposuna bağlı olarak ligamentlerin aşırı gerilmesi ya da rupturu

sonucu gelişen bağ doku yangıları ve periostun kemiğe henüz bağlanmaması nedeni ile periostun yerinden kolayca oynadığı ve periostitisin şekillendiği buna bağlı olarak da exostozların meydana geldiği çeşitli yazarlar tarafından ifade edilmektedir. Ayrıca hatalı tırnak kesimi ve hatalı nallama da yürüyüşün şeklini değiştirerek, hayvanın topuk çalmasına ve dolayısı ile bacağın özellikle medialinde proliferatif bir yangı oluşumuna sebep olmaktadır (Finci, 1998; Lawrence, 2006; McIlwraith, 2004; Yücel ve Acar, 1991). Aşırı yemleme, yemde dengesizlik ve özellikle kalsiyum, fosfor eksikliği gibi faktörler de exostoz oluşumunda predispoze faktörler arasında gösterilebilir. Burada hızla artan gövde ağırlığı, bacaklar üzerinde aşırı basınca sebep olduğundan exostoz oluşumunu teşvik etmekte ve bu görüş bazı yazarlar tarafından da ifade edilmektedir (Çolpan ve ark., 2001; Hayat, 2013; Samsar ve Akın, 2006; Yücel ve Acar, 1991).

Exostozlar daha çok ön bacaklarda carpal ve metacarpal kemikler ile arka bacaklarda da tarsal,

metatarsal kemiklerde ve digital eklemlerde görülür (Adams', 1987; Çetinkaya ve Olcay, 2006; Jeffcot, 1996; Stick ve Auer, 2006; Yücel ve Acar, 1991). Exostozlar bulunduğu yere göre farklı isimler alır. Carpal eklemdede; osselet, metacarpal kemiklerde; süro veya söre-shine, corona bölgesindekilere form, tarsal eklemdede oluşanlara; eparven, jard-jardon veya kurb adı altında özel isimlerle anılır (Frankey ve ark. 1994; Nery ve ark, 2006; Samsar ve Akın, 2005; Winter, 1986; Yücel ve Özsoy, 1999; Yücel, 2007). Akut dönemde soğuk intermittans topallık görülür. Eğer olgu tedavi edilmez ise topallığın giderek şiddetini arttırdığı dikkati çeker. Exostozun hacminin artışına bağlı olarak, ekstensiyon ve fleksiyon hareketlerinde sınırlama görülür. Bacak dinlenme sırasında abduksiyon durumunda tutulur. Palpasyonda osteofitlerin olduğu bölgede duyarlılık vardır (Aldred, 2006; Durmuş, 2008; Samsar ve Akın, 2006; Yücel, 2007). Exostozlarda klinik tanı, sistematik muayeneye dayanır. Bu amaçla, atların basış şeklini göz önünde tutmak, palpasyonda osteofitlerin tespitini yapmak yarar sağlar. Şüpheli bulunan olgularda radyografi ile tanı tam ve kesin bir şekilde ortaya konur. Palpasyonda, ağrıya alınan duyarlılık, exostozun büyüklüğüne bağlı olarak sinirlere, ligamentlere ve tendolara yaptığı baskı sonucu artar (Aldred, 2006; Allen ve White, 1987; Dick ve Gunser, 2002; Reuben ve Davis, 2004).

Bu çalışma, Şanlıurfa Bölgesinde yetiştirilen safkan Arap yarış atlarında karşılaşılan exostoz olgularının prevalansını ortaya çıkarmak amacı ile yapıldı.

Materyal ve Metot

Çalışma materyalini; Harran Üniversitesi Hayvan Hastanesi, Şanlıurfa Hipodromu Yarış Atları Hastanesi ile özel çiftlik ve haralarda muayene edilen ve topallık semptomu gösteren farklı yaş ve

cinsiyetteki 100 adet safkan Arap yarış atı oluşturdu. Genel klinik muayeneleri yapılan, sert zeminde yürütülen, tırıs koşturulan ve belirgin topallık semptomu gösteren atlarda muayene, topallık gösteren bacakta yoğunlaştırıldı. Bacağa yaptırılan ekstensiyon, flexiyon, rotasyon gibi pasif hareketler ile palpasyon ve inspeksiyon muayenelerinde exostoz şüphesi gösteren atlarda uygun pozisyonda radyografiler alındı. Radyografik çekimlerde; Gierth HF 80 ML Ultra Leicht ve Shimadzu marka röntgen cihazları, Fujifilm Fcr Prima marka dijital röntgen banyo cihazı ile Medipot 943 marka otomatik banyo cihazları, 18x24 cm ve 24x30 cm ebadında dijital ve ranforsatörlü röntgen kasetleri ile bunlara uyumlu röntgen filmleri kullanıldı. Antero-posterior(AP), posterio-anterior (PA), latero-medial (LM), medio-lateral (ML), iç oblik, dış oblik, flexion pozisyonunda latero-medial (FLEX LM), flexion pozisyonunda medio-lateral (FLEX ML), dorsoproksimal-dorsodistal (80° prox.-30° distal), pozisyonlarında görüntüler alındı.

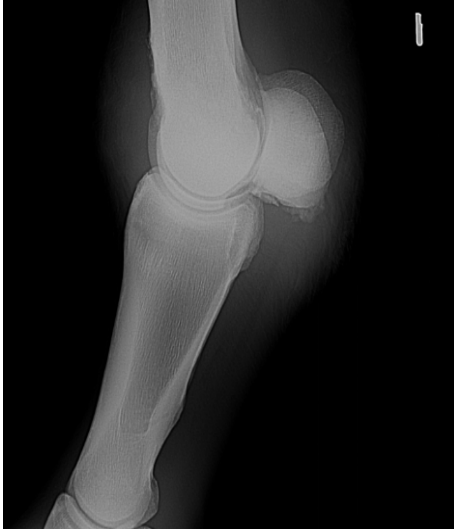Bulgular

Topallık semptomu gösteren 100 adet safkan Arap yarış atından 18 atta exostozis olgusuna rastlanıldı. 18 olgunun 13'ü 3 ile 5 yaş aralığında, 5'i ise 5 yaşından büyük olgu olarak kayıt altına alındı. 18 vakadan 17 vaka ön ekstremitede, 1 olgunun ise arka ekstremitede de olduğu tespit edildi (Tablo 1).

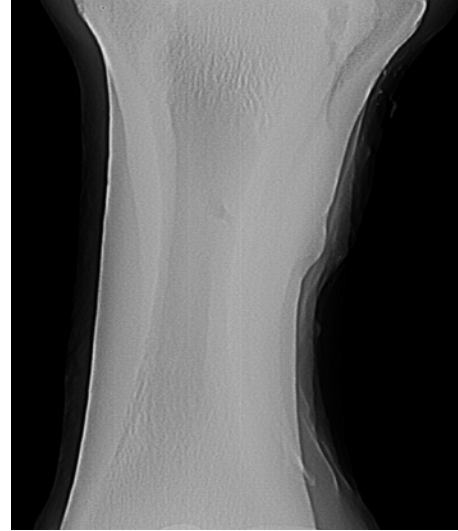
18 vakanın 6'sı osselet, 4 vaka süro, 4 vaka sore-shine, 1 adet vaka form olarak değerlendirilmiş olup, 2 vaka os sesamoidea da, 1 adet olgu da Art. Tarside rastlanılmıştır (Tablo 1). Os sesamoidealarda görülen ekzostoz olgusuna örnek Şekil 1'de, osselet olgusuna Şekil 2'de, sore-shine olgusuna örnek Şekil 3'te, metacarpal süro olgusu ise Şekil 4'de görülmektedir.

Tablo 1. Çalışmada değerlendirilen atlarda ekzostozis olgularının, ekstremitede ve yaşa göre dağılımı ve lokalizasyonlarına göre sınıflandırılmaları.

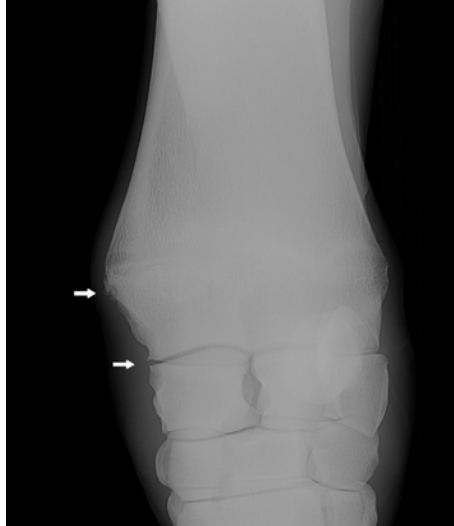Ön Ekstremitede	Arka Ekstremitede	2 ile 5 yaş	5 yaştan büyük			
17	1	13	5			
Ekzostozis olgusunun lokalizasyonuna göre sınıflandırılması.						
Osselet	Süro	Sore-Shine	Os.Sesamoidea	Art. Tarsale	Form	
6	4	4	2	1	1	



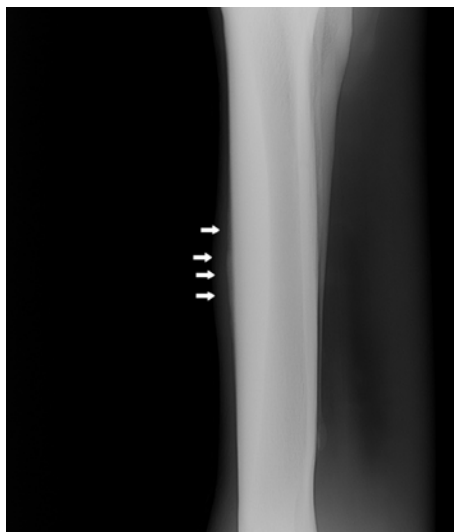Şekil 1. Os sesamoidea da tespit edilen ekzostozisin radyografik görüntüsü.



Şekil 4. Metacarpal süro.



Şekil 2. Osselet olgusunun radyografisi.



Şekil 3. Sore-shine olgusu.

Tartışma ve Sonuç

Birçok araştırmacı; exositozis olgusunun evcil hayvanlar içinde en çok atlarda görüldüğünü ve daha çok da lokomotor sistemin pasif unsurları olan ekstremite kemiklerinde, özellikle de ön ekstremite kemiklerinde ortaya çıktığını ileri sürmüşlerdir (Aslanbey, 2003; Dietz ve ark., 1989; Çetinkaya ve Olcay, 2006; Hayat, 2013; Samsar ve Akın, 2000; Samsar ve Akın, 2006; Weeren, 2006; Yücel, 2007; Yücel ve Acar, 1991). Yapılan çalışmada tablo 2 incelendiğinde, exositozis olgularının Arap atlarında; carpal 6, metacarpal 8, tarsal 1, ön ve arka ayakların os sesamoidealarda 2 ve phalanxta 1 olmak üzere 100 safkan Arap atının 18'inde exositozis olgusuna rastlanıldı ve bu bulguların yazarların görüşleri ile paralellik gösterdiği görüldü. Exositozis olgusunun patogenezinde; erken yaşta ağır ve yoğun idman temposunun rol oynadığını, bu gibi tekrarlayan olguların oluşturduğu mikro travmaların periostu irkilttiğini ve ekzostozisin oluşumuna zemin hazırladığını iddia etmektedirler (Hayat, 2013; Smith, 2011; Şirin ve Alkan, 2010). Mevcut çalışmada tablo 1 incelendiğinde, Arap atlarında exositoz olgularının 3-5 yaşları arasında daha çok görüldüğünü ve bu durumda hayvan sahiplerinden alınan anemneze göre atların erken yaşta yoğun idman temposuna alındığı anlaşıldı ve bu bulguların yazarların iddialarını doğrular nitelikte bulgular olduğu kabul edildi.

Exositoz olgusunun meydana gelmesinde; barınakların ve çevre şartlarının hayvan refahına uygun olmaması, zeminin sıkıştırılmamış veya kauçuk yapıda olmaması gibi uygun olmayan çevre şartları hayvanların düşmesine, tökezlemesine, eklem ve kemiklere gelen tekrarlayan travmalara sebep olmakta, buda exostoz oluşumunu kolaylaştırmaktadır (Adams, 1987; Çetinkaya ve Olcay,

2006; Çolpan ve ark., 2011; Durmuş, 2008; Yücel, 2007). Mevcut çalışmada; exostoz olgusu gösteren hayvanların sahiplerinden alınan anamnez ve çevre şartlarının yerinde incelenmesinde, çevre şartlarının hayvan refahına uygun olmadığı tespit edilmiştir. Bazı yazarlar, aşırı yağlı ve proteince zengin rasyon ile, Ca ve P oranına dikkat edilmemesi gibi beslenme rejiminin yanlış uygulanması ve genç hayvanların kısa zamanda aşırı kilo alması ekstremitelerdeki bağların aşırı gerilmesine, zorlamasına sebep olduğu, meydana gelen mikro travmaların periost tabakasında oluşturduğu irkiltilerin de exostoz sebep olduğunu ileri sürmektedirler (Çolpan ve ark., 2011; Hayat, 2013; Şirin ve Alkan, 2010). Alınan anamnez ve yerinde yapılan incelemede, hayvanların yaşlarına ve antrenman şartlarına göre beslenmediği, rasyondaki mineral maddelerin dengesiz olduğu tespit edilmiş olup, bu bulgular yazarların bu konudaki görüşlerini destekler nitelikte olduğu görülmüştür.

Sonuç olarak; gerek atlarda büyük sağlık problemleri oluşturan, gerekse yetiştiricilik için zaman ve maddi kayba sebep olan exostoz olgularının ortaya çıkmasının minimum düzeye indirilmesi için; atların bulunduğu çevre şartlarının hayvan refahına uygun hale getirilerek beslenme rejimi ve antrenman şartlarının atların yaşına uygun dozda uygulanması, anatomik yapı bozukluğuna bağlı exostoz olgusu gösteren atlardaki genetik yatkınlık göz önüne alınarak damızlıkta kullanılmaması bu tip rahatsızlıkların önüne geçmede önemli bir etken olduğu, eğer hastalık şekillenmiş ise sebeplerin ortadan kaldırılarak, erken teşhis ve tedavisinin zamanında yapılmasının önemli olduğu tavsiye edilebilir.

Kaynaklar

- Adams OR, 1987: Lameness in the Horse. 4th Edition. Lea - Febiger, Philadelphia.
- Allen D, White NA, 1987: Management of fractures and exostosis of the metacarpals and metatarsal II and IV in 25 horses. *Equine Vet J*, 19 (4).
- Aldred J, 2006: Developmental Orthopaedic Disease in Horse, Universty of Sdney in The Animal Department, Publication, 97/79.
- Aslanbey D, 2003: Veteriner Genel Operasyon Bilgisi, Ankara, Medipres Yayıncılık.
- Çetinkaya MA, Olcay B, 2006: Veteriner Ortopedide Karşılaşılan Bazı Özel Kemik Hastalıkları: Bölüm I. *Veteriner Cerrahi Dergisi*, 12 (1, 2, 3, 4), 81-86.
- Çolpan İ, Ergün A, Küçükersan MK, Küçükersan S, Şehu A, Tunçer ŞD, Yalçın S, Yıldız G, 2011: Hayvan Besleme ve Beslenme Hastalıkları, Ankara, Medipres.
- Dietz O, Mill J, Nichter W, Wildsorf G, 1989: Zur Problematik der sog. Schienbeinerkrankung des Vollblutrennprferdes. *Mhft Vet Med*, 26, 703-705.
- Dik J, Gunser I, 2002: Atlas Of Diagnostic Radiology Of The Horse, Hannover Germany, Schlütersche GmbH.
- Durmuş AS, 2008: Cerrahi Ders Notları, Atlarda Tendinitis ve Tendovaginitisler. Fırat Üniversitesi Veteriner Fakültesi Yayınları.
- Finci A, 1998: Spor Atı Yetiştiriciliği, Beslenmesi, Hastalıkları ve Tedavileri, İstanbul, Ofset Yayınları.
- Frankey RL, Johnson PJ, Messer NT, Keegan KG, Corwin LA. 1994: Bilateral tibial metaphyseal stress fractures associated with physisitis in a foal. *Journal of the American Veterinary Medical Association*, 205 (1), 76-78.
- Hayat A. 2013: Atlarda Yanlış Besleme Sonucu Topallığa Sebep Olan Hastalıklar, *Harran Üniversitesi Veteriner Fakültesi Dergisi*, 2 (1) 55-61.
- Jeffcott LB, 1996: Osteochondrosis-An international problem for the horse industry. *Journal of Equine Veterinary Science*, 16 (1), 32-37.
- Lawrence LA, 2006: Pagan JD. The Role of the Nutrition In Developmental Orthopedic Disease In The Equine, 3rd Mid-Atlantic Nutrition Conference, March 23-24, pp:185-196.
- Mcllwraith CW, 2004: Development Orthopaedic Disease: Problems of Limbs in Young horses. *Journal of Equine Veterinary Science*, 24 (11), 475-479.
- Nery J, Schelino G, Jeremiah A, Sullivan O, Perona G, Bergero D, 2006: DOD incidence in Thoroughbred Foals Between 23 and 45 Weeks of age-growth, Nutrition and Genetic Factors. *Anim Res*, 55 (6), 591-601.
- Reuben JR, Davis RH, 2004: Klinik Pratikte At Hekimliği, Malatya, Medipres Yayıncılık.
- Samsar E, Akın F, 2000: Genel Cerrahi, Ankara, Medipres Yayıncılık.
- Samsar E, Akın F, 2005: Dış Hastalıklarında Klinik Tanı Yöntemleri, Ankara, Medipres Yayıncılık.
- Samsar E, Akın F, 2006: Özel Cerrahi, Malatya, Medipres Yayıncılık.
- Smith RKW, 2011: Equine Musculoskeletal System Diseases, The Royal Veterinary College, England.
- Stick J, Auer J, 2006: Equine Surgery Third Editions, USA, Elsevier.
- Şirin Ö, Alkan Z, 2010: Developmental Orthopaedic Diseases in Foal. *Kafkas Üniversitesi Veteriner Fakültesi Dergisi*, 16 (5), 887-892.
- Weeren PRV, 2006: Etiology, Diagnosis and Treatment of OCD. *Clinical Techniques in Equine Practice*, 5 (4), 248-258.
- Winter H J, 1986: Equine Diseases. Verlag Paul Parey. Berlin und Hamburg.
- Yücel R, Acar SE, 1991: Safkan Arap Taylarında Karşılaşılan Metacarpal Ekstoz Olguları. *İstanbul Üniversitesi Veteriner Fakültesi Dergisi*, 17 (1), 9-20.
- Yücel R, Özsoy S. 1999: Evcil Hayvanlarda Ayak Hastalıkları, İstanbul Teknik Yayınevi.
- Yücel R, 2007: Atların Ortopedik Hastalıkları, Aktif Yayıncılık.

**Bu çalışma Yüksek Lisans tezinden özetlenmiştir.

*Yazışma Adresi: Mehmet Eşref TAŞKIN
Türkiye Jokey Kulübü Hipodrom Müdürlüğü,
Şanlıurfa, Türkiye.
e-mail: metaskin@tjk.org