

# TEDAVİYE DİRENÇLİ İDİYOPATİK ŞİLOTORAKS OLGUSU

## Treatment-Resistant Case of Idiopathic Chylothorax

Ferdane Melike Duran<sup>1</sup>, Hıdır Esmel<sup>1</sup>, Nuri Düzgün<sup>1</sup>, Süleyman Emre Akın<sup>1</sup>, Ercan Kurtipek<sup>2</sup>

### ÖZET

Yazımızda tüm tedavi rejimlerinin uygulandığı tedaviye dirençli şilotoraks olgusunu sunmayı amaçladık. Plevral boşlukta lenfatik sıvının toplanması şilotoraks olarak adlandırılır. Teşhis torasentezle alınan plevral sıvının incelenmesi ile doğrulanır. 46 yaşında kadın hasta, progressif nefes darlığı şikayeti ile başvurdu. Akciğer grafisinde sol tarafta plevral efüzyon tespit edildi ve torasentez uygulandı. Mayi sonuçları şilus ile uyumlu gelen hastaya göğüs tüpü takıldı. Oral alımı kesilen hastaya total parenteral nutrisyon desteği verildi. İlave olarak somatostatin tedavisi ve steril talc pudrası ile plöredesis uygulanmasına rağmen drenajda azalma olmadı. Hastanın etyolojisinde travma ve malignitenin saptanmaması ve konservatif tedavilere yanıt alınmaması nedeni ile hastaya cerrahi olarak kütle ligasyonu, parsiyel plevrektomi ve dekortikasyon uygulandı. Postoperatif iki defa hastaya 50cc kendi kanı kullanılarak otolog plöredesis uygulandı. Sonuç olarak birçok farklı sebebe bağlı gelişebilen şilotoraks, ölümcül sonuçlara yol açabilmesi nedeniyle tespitinin ardından tedavisine hemen başlanmalıdır. Unutulmaması gereken noktalardan biri de bazı şilotoraks olgularının tedaviye dirençli olduğu ve çeşitli tedavi rejimlerinin uygulanabileceğidir.

**Anahtar kelimeler:** *Şilotoraks; Duktus torasikus; Plevral efüzyon; Şilotoraks tedavisi*

### ABSTRACT

In this article, we aimed to present a case of chylothorax resistant to the implementation of all treatment regimens. Chylothorax is the result of the accumulation of lymphatic fluid in the pleural cavity. Diagnosis confirmed by thoracentesis and examination of pleural fluid. A 46 year old female patient admitted because of progressive dyspnea. Pleural effusion on the left side was determined by X-Ray graphic and thoracentesis was performed. A chest tube was inserted as the fluid content was in accordance with chylous. Oral intake was discontinued and the patient was provided with total parenteral nutrition support. Despite the additional treatment of somatostatin and pleurodesis application with sterile talc there was no decreament in drainage. Surgical ligation, partial pleurectomy and decortication was performed as there was no trauma or malignancy detected in the patient's etiology as well as respond to conservative treatments. Patient underwent postoperative autologous pleurodesis twice with 50cc using his own blood. In conclusion, chylothorax can develop due to many different reasons and after detection, its treatment should be initiated immediately as the consequence might be fatal. One point to note is that chylothorax cases are resistant to treatment, and various treatment regimens can be applied.

**Keywords:** *Chylothorax; Ductus thoracicus; Pleural effusion; Treatment of chylothorax*

<sup>1</sup>Konya Eğitim ve Araştırma Hastanesi Göğüs Hastalıkları Kliniği Konya

<sup>2</sup>Konya Eğitim ve Araştırma Hastanesi Göğüs Hastalıkları Kliniği, Konya

Ferdane Melike Duran, Uzm. Dr.  
Hıdır Esmel, Doç. Dr.  
Nuri Düzgün, Araş. Gör. Dr.  
Süleyman Emre Akın, Araş. Gör. Dr.  
Ercan Kurtipek, Uzm. Dr.

#### İletişim:

Nuri Düzgün  
Konya Eğitim ve Araştırma Hastanesi Göğüs Hastalıkları Kliniği Yeni Yol Meram, Konya  
Tel: 0 332 444 06 42  
e-mail:  
nuri.duzgun@hotmail.com

Geliş tarihi/Received:15.05.2013  
Kabul tarihi/Accepted:11.12.2013

Bozok Tıp Derg 2014,4(1):81-84  
Bozok Med J 2014;4(1):81-84

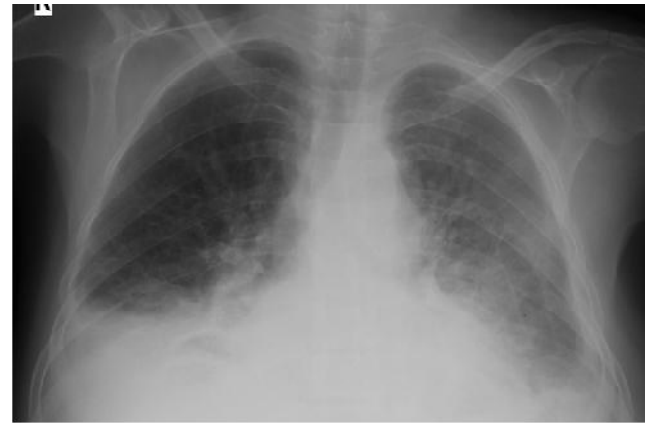## GİRİŞ

Şilotoraks; anatomik olarak birçok varyasyon gösterebilen ductus torasikusun bütünlüğünün bozulması sonucu plevral boşlukta lenfatik sıvının birikimidir(1,2). Yaşamı tehlikeye sokan bir durum olması nedeniyle tanı biyokimyasal yöntemlerle kesinleştikten sonra tedaviye hemen başlanmalıdır. Metabolitler, su ve elektrolitler açısından zengin olan şilöz sıvının devamlı kaybı özellikle ilave hastalığı olan kişilerde ve çocuklarda genel durumu hızla bozabilir. Şilotoraksta optimal tedavi tartışmalı olup konservatif yöntemlerden cerrahi yöntemlere doğru bir algoritma izlenir(1-3).

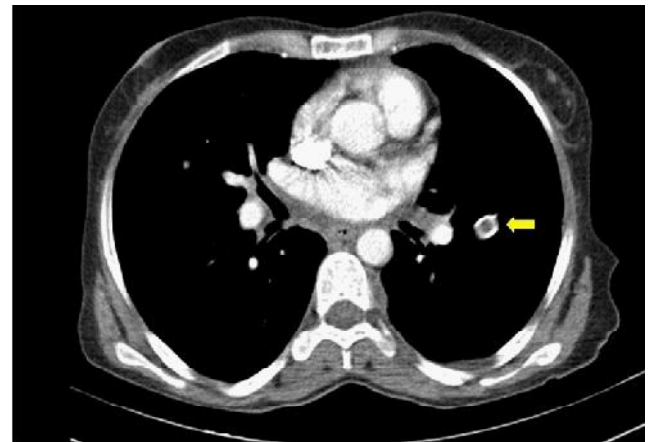
## OLGU SUNUMU

46 yaşında kadın hasta progressif nefes darlığı şikayeti ile acil servise başvurdu. Yapılan muayene ve çekilen filmlerinde solda plevral efüzyon tespit edildi. Fizik muayenede solda perküsyonla matite ve solunum seslerinde azalma saptandı. PA akciğer grafisinde solda 4. kot ön kavsine kadar uzanım gösteren efüzyon görüntüsü vardı.(Resim 1) Sol hemitoraksa torasentez yapıldı ve torasentezde süt benzeri sıvı geldiği görüldü. Torasentezde alınan mayinin biyokimyasal incelemesinde kolesterol:83mg/dl, trigliserit:1495 mg/dl, LDH:136 U/L, glukoz:98mg/dl, albumin:3.5 gr/dl olarak bulundu. Sitolojisi: atipik özellik içermeyen mezotel hücreleri ile esas olarak lenfositten oluşan iltihap hücreleri içermeekteydi. Gram boyamada:lökosit(+), mikroorganizma (-), ARB (-) ve ADA (0.94) şeklinde raporlandı. Eksuda karakterindeki şilöz vasıflı mayinin tespit edilmesi üzerine hastaya tüp torakostomi uygulandı. Oral alımı kesilen hastada total parenteral nütrisyon (TPN) geçildi. Drenaj miktarının günlük ortalama 1200 cc seyrettiği hastada 3. günden sonra somatostatin tedavisine başlandı ve kan şekeri takibi yapıldı. Gün aşırı hemogram, elektrolit ve kan biyokimyası takip edilerek TPN'ye bağlı gelişebilecek olumsuzluklara müdahale edildi. Ardından steril talc pudrası ile plöredezis yapıldı. Thorax BT ve PET CT tetkiklerinde maligniteyi düşündüren etyolojik bir sebep bulunamadı(Resim 2). Drenajı azalmayan hastaya yatışının 14. gününde cerrahi uygulandı. Operasyondan 2 saat önce şilöz kaçağı görmek amacıyla

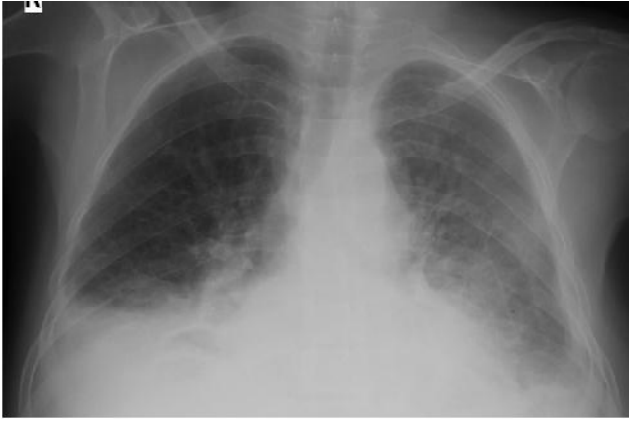hastaya 200 cc zeytinyağı iştirildi. Efüzyonla aynı taraftan yapılan sol torakotomi ile 6. İnterkostal aralıktan girilerek inferior pulmoner ligaman serbestleştirilip özofagus askıya alındı. Kaçağın tespit edildiği alanlar plejitle ve nonabsorbabl materyallerle suture edildi. Parsiyel plörektomi ve talkla plöredezis uygulandı. Takibinde 7. günde sağ hemitoraksta hipoproteinemeye bağlı 750 cc transüda vasıflı mayi torasentezle boşaltıldı. Postoperatif drenajın operasyon öncesi değerlere göre belirgin düşmesine rağmen 600 cc/gün civarında seyretmesi üzerine hastaya iki defa kendi kanı kullanılarak otolog plöredezis uygulandı. Plöredezis sonrası drenajı azalan hastanın postoperatif 17. günde göğüs tüpü çekildi ve kontrol filmlerinin normal olması üzerine taburcu edildi. (Resim 3)



Resim 1: Hastanın acil servise başvurduğu anda çekilen akciğer filmi



Resim 2: Hastaya göğüs tüpü takılmasını takiben şilöz mayii boşaltıldıktan sonra çekilen toraks BT görüntüsü (hastaya takılmış olan göğüs tüpü ok ile gösterilmiştir.)



**Resim 3:** Hasta taburcu edilmeden önce çekilen akciğer grafisi

## TARTIŞMA

Şilotoraks etyolojisi tümör, travma, idiyopatik ve iya-trojenik olarak sınıflandırılabilir (11). Olgumuzda travma ve şilotoraksı açıklayacak invaziv bir girişim hikayesi yoktu. Toraks CT ve PET CT tetkiklerinde maligniteyi düşündürülen etyolojik bir neden bulunamadı.

Şilotoraksta efüzyon miktarının giderek artması solunum yetmezliği semptomlarına yol açar. Torasentezle alınan sıvının sıklıkla makroskopik görünümü süt benzeri olsa da sıvı seröz veya serö-anginoz olabilir. Kolesterol/trigliserit oranı 1'den küçük ve trigliserit seviyesi 110 mg/dl'den büyüktür (1-4,6). Olgumuzun biyokimyasal parametreleri şilotoraksla uyumluydu. Uzun süreli kayıplarda çoğu zaman hipoproteinemi, T lenfosit kaybına bağlı immün sistemde zayıflama, malnütrisyon ve enfeksiyon gelişmektedir (1-3,5). Hastamızda düzenli aralıklarla kan değerleri takibi ve gerekli replasman tedavileri yapıldı.

Tedavide zaman kaybetmeden şilotoraksa neden olan hastalığın tespiti ve bunların mümkünse tedavisi önemli bir basamaktır. Hastalarda orta zincirli trigliserit içeren beslenme formülleri ve TPN ile birlikte oral alımın kesilmesi ilk uygulanması gereken tedavidir. Şilöz sıvının boşaltılması için tekrarlayan torasentez, plörokan veya tüp torakostomiden hasta için uygun olan seçilmelidir (1-3,5). Tüp torakostomi akciğer ekspansiyonu ile kaçak kesilmesine yardım ettiği için aralıklı aspirasyona göre

daha iyi bir yöntemdir (13). Hastamızda takibinin ilk gününden itibaren oral alım kesilerek tüp torakostomi uygulandı.

Konservatif tedaviye ek olarak somatostatin ve analogları tedavi etkinliğini arttırmaktadır. Somatostatin gastrik, pankreatik ve intestinal sekresyonları azaltan, hepatik venöz basıncı düşüren ve visseral kan akımını azaltan nörohormon benzeri etki yapan bir peptittir. Visseral damarlarda vazokonstriksiyonla perfüzyonu azaltıp lenf üretimini azaltmaktadır. Yan etkileri GİS motilitesinin ve sekresyonlarının azalmasına bağlıdır (9-11).

Konservatif tedavi yöntemlerine rağmen 14 gün içinde drenajda azalma olmazsa veya nütrisyonel komplikasyonlar baş gösterme eğiliminde olduğunda cerrahi müdahale önerilir (1-3). Olgumuzda konservatif yöntemler kullanılmasına rağmen günlük drenajın ortalama 500 cc ve üzerinde seyretmesi üzerine cerrahi uygulandı. Lenfatik sıvı içeriğini arttırmak için operasyondan birkaç saat önce 100-200 ml zeytinyağı veya kremanın oral yoldan verilmesi kaçak yerinin fark edilmesini kolaylaştıracaktır. Tek taraflı şilotoraksta aynı taraflı, bilateral efüzyonlu hastada ise sağ torakotomi tercih edilmelidir. Cerrahi olarak duktus torasikus ligasyonu yapılır. Beraberinde plevrektomi ve dekortikasyonda yapılarak başarı şansı arttırılır (1-3,5,7,12). Operasyondan iki saat önce 200 ml zeytinyağı içirilen hastaya efüzyonla aynı taraftan uyguladığımız sol torakotomide kaçak alanları tespit ederek nonabsorbabl ve plejitli sütürlerle kütle ligasyonu işlemini gerçekleştirdik. Operasyonda parsiyel plevrektomi ve dekortikasyon sonrası talk ile plöredezis uyguladık. Tüm konservatif tedavi yöntemleri ve cerrahi tedaviye rağmen drenajının istenilen düzeye inmemesi üzerine iki defa otolog plöredezis uyguladık ve operasyonun 20. gününde tam iyileşme sağlandı.

Sonuç olarak birçok farklı sebebe bağlı gelişebilen şilotoraksta geçikmiş tedavi mortal olabileceğinden dolayı, tanı biyokimyasal yöntemlerle kesinleştikten sonra tedaviye hemen başlanmalıdır. Akılda tutulması gereken nokta bazı şilotoraks olgularının tedaviye dirençli olduğudur. Bu tür vakalarda tedavide ısrarcı olmak gerekir.

## KAYNAKLAR

1. Valentine VG,Raffin TA. The management of chylothorax. Chest. 1992;102(5):586-91.
2. Talwar A, Lee HJ.A Contemporary review of chylothorax. Indian J Chest Dis Allied Sci. 2008;50(5):343-51.
3. Nadir A,Şahin E. Hemothotaks,Pnömothoraks,Şilotoraks. TTD Toraks cerrahisi. Bülteni. 2010;1(1):39-44.
4. Hardy JD,Ewing HP. The mediastinum.In Glenn WWL,ed. Thoracic and cardiovascular surgery. 1983: p.201-4.
5. Patterson GA,Todd TRJ. Supradiaphragmatic ligation of the thoracic duct in intractable chylous fistula.Ann Thorac Surg. 1981;32(1):44-9.
6. Skouras V,Kalomenidis I. Chylothorax:diagnostic approach. Current Opinion In Pulmonary Medicine. 2010;16(3):387-93.
7. Milsom JW,Kron IL,Rheuban KS. Chylothorax: An assessment of current surgical management. J Thorac Cardiovasc Surg. 1985;89(2):221-7.
8. Adler RH, Levisky L. Persistent chylothorax.J Thorac Cardiovasc Surg. 1978;76(9):859-64.
9. Shen JJ, Puthillath A, Steinbrenner L. Successful treatment of bilateral refractory chylous effusion of non-hodgkin lymphoma patient with octreotide. American Journal of clinical medicine. 2010;7(1):54-6.
10. Çobanoğlu U,Sayır F. Şilotoraks tedavisinde cerrahiye alternatif bir metot:Somatostatin uygulaması.Van Tıp Dergisi. 2010;17(1):54-7.
11. Karapınar K,Ulular Ö. Şilotoraks tedavisinde somatostatin etkisi. Bidder Tıp Bilimleri Dergisi. 2010;2(1):28-30.
12. Paul S,Altorki NK. Surgical management of chylothorax. Thorac Cardiovasc Surg. 2009;57(2):226-9.
13. Şenkaya I,Yılmaz M .Künt toraks travması sonrası gelişen şilotoraks.Türk Göğüs Kalp Damar Cerrahisi Dergisi. 1995;3(2):194-6.