



## The Use of Combination of Antibiotherapy and Dimethylsulphoxide in the Treatment of Infectious Keratoconjunctivitis in Calves

Semih ALTAN<sup>1</sup> Simten YEŞİLMEN ALP<sup>2</sup> Eylem BEKTAŞ BİLGİÇ<sup>1</sup>

<sup>1</sup> Dicle University, Faculty of Veterinary Medicine, Department of Surgery, Diyarbakır, Turkey

<sup>2</sup> Dicle University, Faculty of Veterinary Medicine, Department of Microbiology, Diyarbakır, Turkey

Received: 01.12.2017

Accepted: 27.02.2018

### SUMMARY

Infectious keratoconjunctivitis in cattle is a contagious infectious eye disease that is mostly observed in the summer months and can cause vision loss if it is not treated in early stages. In the treatment of this disease; it is advised to be perform both parenteral and local administrations according to the progression of the disease. The purpose of this study is to compare efficiencies of a parenteral antibiotic combined with subconjunctival (SC) antibiotic and anti-inflammatory drug combination. In the study, IBK natural infected with 12 calves were used. Together with lacrimation, blepharospasm, photophobia; conjunctivitis at varying stages, corneal opacity, ulcer and perforation symptoms were determined in the animals. For bacterial agent analysis; in the swab samples were collected from the eyes of the animals, while *M. bovis* in 5 eyes, *S. Aureus* in 1 eye, both *M. bovis* and *E. coli* in 1 eye and both *E. coli* and *S. aureus* in 1 eye were isolated, any agent was not isolated in 3 eyes. After the single dose oxytetracycline LA (20 mg/kg IM) was administered, the animals were randomly divided into 2 treatment groups, each of which consisted of 6 eyes. While 40 % dimethylsulphoxide+penicillin G 800.000 IU mixture via SC was given to the group 1, dexamethasone+penicillin G 800.000 IU mixture via SC was given to the group 2. These administrations were repeated 4 times at 3-day intervals. At the end of the treatment, it was determined that except for the 2 cases, all the cases completely recovered. There were no differences between the two groups in terms of recovery time. As a consequence, dimethylsulphoxide could be used in the treatment combination with penicillin G as an alternative to dexamethasone in the IBK cases.

**Key Words:** Calf, Dimethylsulphoxide, IBK, *Moraxella bovis*, Treatment

### ÖZET

## Buzağlarda infeksiyöz keratokonjunktivitisin tedavisinde antibiyoterapi ve dimetilsülfoksit kombinasyonunun kullanılması

Sığırların infeksiyöz keratokonjunktivitisi (IBK), çoğunlukla yaz aylarında gözlenen ve erken dönemde tedavi edilmediği takdirde gözlerde görme kaybına neden olabilen bulaşıcı karakterde enfeksiyöz bir göz hastalığıdır. Bu hastalığın tedavisinde hastalığın gidişatına göre parenteral ve lokal uygulamaların yapılması önerilmektedir. Bu çalışmada IBK tedavisinde parenteral bir antibiyotik ile subkonjunktival (SK) antibiyotik ve farklı iki antiinflamatuvar ilacın kombine uygulanması ile iyileştirici etkinliklerinin karşılaştırılması amaçlanmıştır. Çalışmada doğal enfekte IBK'lı 12 buzağı kullanıldı. Hayvanlarda gözyaşı akıntısı, blefarospazm, fotofobi ile birlikte değişik derecelerde konjunktivitis, korneal opasite, ülser ve perforasyon bulguları tespit edildi. Etken analizi için hayvanların gözlerinden alınan sürüntü örneklerinin 5'inde *M. bovis*, 1'inde *S. aureus*, 1'inde hem *M. bovis* hem de *E. coli*, 1'inde hem *M. bovis* hem de *S. aureus*, 1'inde hem *E. coli* hem de *S. aureus* izole edilirken 3 gözde ise herhangi bir etken izole edilmedi. Buzağlara tek doz Oksitetrasiklin LA (20 mg/kg, IM) uygulandıktan sonra rastgele her bir grupta 6 hayvan olacak şekilde 2 gruba ayrıldı. Birinci gruba, %40'lık dimetilsülfoksit +penisilin G 800.000 IU karışımı SK verilirken, ikinci gruba ise deksametazon+penisilin G 800.000 IU karışımı SK olarak verildi. Uygulamalara 3 gün arayla 4 kez devam edildi. Tedavi sonunda 2 vaka dışında tamamının iyileştiği saptandı. İyileşme süreleri açısından iki grup arasında herhangi bir farklılık gözlenmedi. Sonuç olarak IBK olgularında deksametazona alternatif olarak %40'lık dimetilsülfoksitin tedavi kombinasyonunda kullanılabileceği kanısına varıldı.

**Anahtar Kelimeler:** Buzağı, Dimetilsülfoksit, IBK, *Moraxella bovis*, Tedavi

## GİRİŞ

Sığırlarda infeksiyöz keratokonjunktivitis (IBK), çoğunlukla yaz aylarında gözlenen ve ciddi ekonomik kayıplarla birlikte kalıcı görme kaybına neden olabilen bulaşıcı enfeksiyöz bir göz hastalığıdır (DeBower ve Thompson 1990; Gümüşsoy ve ark. 2006; McConnel ve ark. 2007; Işık 2008; Angelos 2015). Enfeksiyonun primer etkeni *Moraxella bovis*'tir (*M. bovis*). Ancak başka etkenlerin de hastalıktan sorumlu olduğu bildirilmiştir (Gümüşsoy ve ark. 2006; Işık 2008; Abdullah ve ark. 2013). Hastalık direkt temas veya özellikle yüz sinekleri (*Musca autumnalis*) aracılığıyla yayıldığı için genellikle sürü problemi olarak karşımıza çıkmaktadır. Yılın her döneminde görülebilmeye rağmen en sık olarak yaz aylarında karşılaşmaktadır (George 1990; Brown ve ark. 1998). Hastalıktan en çok etçi sığırlar etkilenirken, 3 haftadan büyük buzağularda görülme sıklığı az değildir. Hastalık fotofobi, blefarospazm ve epifora ile başlayan ve konjunktivitis ile birlikte kornea merkezinden periferine doğru ilerleyen değişik derecelerde, korneal opasite, ödem ve ülserasyonla karakterize bir seyir izler (Whittier ve ark. 2009; Sancak 2012; Angelos 2015). Tedavi edilmediği takdirde perforasyonla birlikte limbal sınırdan kornea merkezine doğru ilerleyen damarlaşma tablosu görülebilmektedir (Gümüşsoy ve ark. 2006; Işık 2008).

IBK ile mücadelede aşılama çalışmaları çok faydalı olmadığı için antibiyotik uygulamaları hala en uygun seçenektir (Brown 1998; Cullen ve ark. 2016). Tedavinin başarılı olması doğru antibiyotik seçimi ile bunun uygulanmasını takiben oküler dokuda ve gözyaşında dağılımının bilinmesine bağlıdır. *M. bovis*'in yapılan in vitro antibakteriyel duyarlılık testlerinde; ampisilin, cephalosporin, nitrofuranlar, penisilin, sulfonamidler, tilmicosin, trimetoprim-sulfonamide ve cloxacillin, erythromycin, gentamicin, oxytetracycline ve streptomycin'e duyarlı oldukları bilinmektedir (McConnel ve ark. 2007). Özellikle uzun etkili tetrasiklinler 20mg/kg IM olarak uygulandığında ilaç konsantrasyonu uzun süre MİK (minimum inhibitör konsantrasyon) seviyelerinde korunabildiği için gözyaşına geçişi düşük miktarda olsa bile etkilidir. Bu nedenle özellikle etçi sığır işletmelerinde en sık kullanılan antibiyotiklerdir. Sütçü işletmelerde ise süten arınma süresi kısa olan ilaçlar (penisilinler ve sefalosporinler) daha çok tercih edilmektedir (DeBower ve Thompson 1990; Brown ve ark. 1998; Sancak 2012). Kullanılacak antibiyotiklerin subkonjunktival enjeksiyon veya topikal olarak uygulanabildiği bilinmektedir (McConnel ve ark. 2007). Subkonjunktival enjeksiyon ile uygulanan ilaç, topikal uygulamaya göre oküler dokuya daha yüksek konsantrasyonda geçiş yapar (Oury ve ark. 2002; McConnel ve ark. 2007). Penisilinler genellikle subkonjunktival olarak kullanılırken diğer antibiyotiklerin çoğu parenteral olarak önerilmektedir (DeBower ve Thompson 1990; McConnel ve ark. 2007; Sancak 2012; Yazar ve ark. 2016).

Erken dönemdeki IBK vakalarında tek başına parenteral antibiyotiklerle başarılı sonuçlar elde edilirken (Oury ve ark. 2002), gecikmiş vakalarda tedavi için daha uzun sürelere ihtiyaç duyulabilmektedir. Bu durum hem hayvanın verim özelliğine göre ekonomik kayıplara neden olabilmekte hem de tedavi giderlerini artırmaktadır (DeBower ve Thompson 1990). Bu gibi durumlarda iyileşmenin daha hızlı olması için parenteral uygulamalara ilaveten bazı destekleyici lokal uygulamaların faydalı olabileceği bildirilmiştir (Sancak 2012; Angelos 2015). Bu amaçla kullanılan ilaçlardan birisi de antiinflamatuvar etkili bir kortikosteroid olan deksametazon'dur (McConnel

ve ark. 2007; Sancak 2012). Ancak kortikosteroidlerin özellikle korneal ülser geliştikten sonra uygulanması iyileşmeyi geciktirdiği (Alio ve ark. 1994; Sancak 2012; Abdullah ve ark. 2013) için kullanımı halen tartışma konusudur. Bu nedenle kortikosteroidlere alternatif olarak etkinliği daha önce farklı göz çalışmalarında (Laria ve ark. 1997; Balicki 2007; Balicki 2008; Altan ve Oğurtan 2017) gösterilmiş olan antiinflamatuvar-antioksidan özellikli dimetilsülfoksit (DMSO) kullanılmasının IBK'nın tedavisinde etkili olabileceği düşünülerek bu çalışma planlandı. Bu bağlamda parenteral oksitetrasiklin uygulamasını takiben subkonjunktival prokain penisilin G-deksametazon ile prokain penisilin G-DMSO kombinasyonlarının IBK tedavisinde iyileştirici etkinliklerinin karşılaştırılması amaçlanmıştır.

## MATERYAL ve METOT

### Hayvan sayısı

Çalışmada doğal enfekte IBK görülen bir sürüdeki 12 buzağı kullanıldı.

### Anamnez ve klinik gözlem

Hastalığın görüldüğü sütçü sığır işletmesinde alınan anamnezde hayvanlarda önce aşırı bir gözyaşı akıntısı ve 1-2 gün içerisinde kornea merkezinde beliren bir beyazlaşma (opasite) ve 2-3 gün içerisinde de beyaz alanın periferine doğru yayılarak genişlediği öğrenildi. Problemin yaklaşık 6 aydır devam ettiği erişkin sığırlarda başladığı ve 1 aydan beridir de buzağularda ortaya çıktığı ve daha şiddetli seyrettiği öğrenildi. Hastalığın ilk çıktığı zamandan beri çeşitli antibiyotikler farklı uygulama yolları ile kullanılmasına (IM, göze püskürtme ve topikal vb) rağmen kontrol altına alınmadığı bilgisi alındı (Tablo 1). Hastalığın görüldüğü buzağuların tek tek klinik muayeneleri ve mikrobiyolojik analizleri yapıldı. Klinik belirtilere göre hastalığın evresi belirlendi (Abdullah ve ark. 2013). Ayrıca hastalıklı gözler %1'lik florescein strip (Haag Streit international- Koeniz, Switzerland) ile boyanarak (Resim 1A) kornealardaki hasarın şiddeti Kibar ve ark. (2006)'nın yaptığı klinik skorlama'ya göre 1-6 arasında derecelendirildi. Buna göre: (1) normal göz; (2) korneal ülserasyon olmaksızın IBK belirtilerinden bir veya daha fazlası; (3) korneal ülser çapı < 5 mm; (4) korneal ülser çapı ≥ 5 mm; (5) korneal perforasyon; (6) görme kaybı şeklinde belirlenerek veriler kayıt altına alındı (Tablo 2). Klinik muayeneler esnasında tek kullanımlık malzemeler (eldiven, enjektör vs) kullanılarak olası bir kontaminasyonun oluşması engellendi.

### Bakteriyolojik kültür, izolasyon ve identifikasyon prosedürü

Gözde oluşan probleme neden olan etkenin belirlenmesi için numuneler toplandı. Bu amaçla her bir hayvanda inferior konjunktival forniks'den aseptik koşullarda steril svaplar yardımıyla sürüntü örnekleri alındı. Bu örnekler önceden besi yeri olarak hazırlanan Amies Transport Medium (Oxoid) içerisine konularak zaman kaybetmeden laboratuvara getirildi. Etken izolasyonu amacıyla alınan her bir svap numunesinin % 7 koyun kanı içeren Blood Agar Base No.2 (Merck) ve MacConkey Agar'a ekimleri yapıldı. Petriyer aerobik koşullarda, 37 °C'de 24-48 saat inkubasyona bırakıldı. İnkubasyon sonucu besi yerlerinde oluşan grimsi, düzgün kenarlı, parlak, besiyerine hafifçe gömük, hemolitik ve nonhemolitik kolonilerin identifikasyonu için; Gram boyama, hareket, katalaz ve oksidaz ile birlikte diğer biyokimyasal testlerden yararlanıldı (Kibar ve ark. 2006; Abu Samra ve ark. 2016).

## Tedavi planlaması ve gruplar

Çalışmaya dahil edilen 12 buzağı rastgele 2 gruba ayrıldı. Tüm buzağılara tek doz uzun etkili Oksitetrasiklin (Primamycin LA, Zoetis, 20 mg/kg IM) yapıldıktan sonra her bir gruba uygulanan tedavi protokolleri aşağıdaki gibi oluşturuldu.

1. Grup: Subkonjunktival Prokain penisilin G (800.000 IU, Tüm Ekip) + Deksametazon %2 (Vetakort, Vetaş, İstanbul) karışımı 3 gün arayla 4 uygulama (n:6)

2. Grup: Subkonjunktival Prokain penisilin G (800.000 IU, Tüm Ekip) + DMSO %40 (Merck) karışımı 3 gün arayla 4 uygulama (n:6)

Subkonjunktival uygulamalar, her bir göze lokal anestezi damlatıldıktan (proparacaine hydrochloride, Alcaine 0.5%, Alcon, İstanbul) 10 dk sonra üst bulbar konjunktival kese içerisine her enjeksiyonda farklı enjektör (1 ml, 26G, 10mm) kullanılarak yapıldı. Uygulama miktarı hayvanın büyüklüğü (kg/ağırlık) ve konjunktival toleransı dikkate alınarak 0,5-1 ml olarak belirlendi. Vakaların 2'sinde lezyonlar çok şiddetli olduğu için ayrıca geçici tarsorafi yapıldı. Tedavi etkinlikleri, korneal ülser başta olmak üzere IBK'da tespit edilen klinik belirtilerin düzelmesi, buzağılardaki iyileşme süreleri ile birlikte haftalık olarak yapılan bakteriyolojik analizlere göre belirlendi (Tablo 1).

## İstatistik

Çalışmada ortalama iyileşme süreleri ile klinik skorlama verileri için nonparametrik Mann-Witney U testi uygulandı. İstatistiksel analizlerde SPSS 19.0 (SPSS, Inc. Chicago, IL, USA) programı kullanıldı. Veriler ortalama  $\pm$  standart sapma olarak verilirken  $p < 0.05$  değeri istatistiksel olarak önemli kabul edildi.

## BULGULAR

### Klinik gözlem bulguları

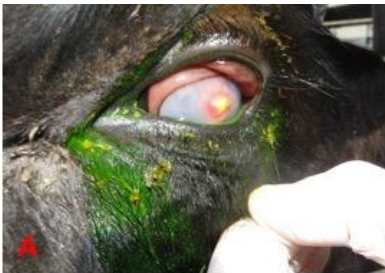Hastalığın çıkış döneminin kış mevsimi (Ocak-Şubat ayında) olduğu belirlendi. İşletmede yapılan gözlemlerde hayvanlardan elde edilen gübrelerin hayvanların barındığı alana çok yakın olduğu ve bu gübre yığını etrafında bol miktarda yüz sineklerinin varlığı dikkati çekti. Hastalığın

asıl kaynağının ise erişkin inekler olduğu ve bunlardan sineklerle taşındığı düşünüldü. Buzağuların cinsiyetlerine bakıldığında 5'inin erkek, 7'sinin ise dişi olduğu görülürken, yaşları 20 gün ile 5 aylık arasında idi. Klinik muayenede buzağılarda gözyaşı akıntısı, blefarospazm, fotofobi ile birlikte değişik derecelerde konjunktivitis, korneal opasite, ödem, ülser ve perforasyon bulguları tespit edildi (Resim 1B, C, D, E). Buzağılarda tespit edilen bu klinik bulgular Tablo 1'de sunulmuştur.

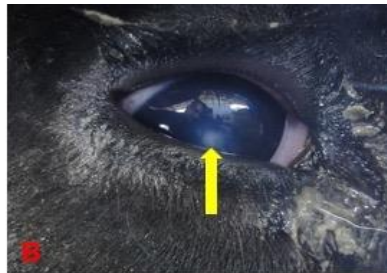Vakaların çoğunluğu Evre 2 olarak belirlenirken (Tablo 1) üç vakada Evre 3 ve bir vakada ise Evre 4 olduğu belirlendi. Evre 2 olan buzağılarda gözyaşı akıntısı, konjunktival hiperemi, blefarospazm ve kornea merkezinde küçük opak alan belirlenirken, Evre 3 olanlarda ise korneal ülserasyon ile birlikte korneanın gri-beyaz bir hal aldığı yaygın ödem tablosu görüldü (Resim 1D). Evre 4 olan buzağılarda korneal ülserle birlikte iris proplasusu (Resim 1C) saptandı. Her iki grupta da tarsorafi yapılan 2 vaka dışında tüm buzağılarda süreleri değişmekle beraber klinik iyileşmenin sağlandığı belirlendi (Tablo 1, Resim 1F). İyileşme süreleri 1. grupta ortalama  $13,60 \pm 3,65$  gün, 2. grupta ise  $13,80 \pm 1,64$  gün olarak belirlendi. Ayrıca korneal hasarın belirlendiği klinik skorlama verilerine göre her iki grupta da 1'er vaka dışında IBK bulgularının tamamen düzeldiği, korneal ülserin iyileştiği ve buzağılardaki görme probleminin ortadan kalktığı saptandı. Grup içinde haftalık skorlar arasında 1 ile 4. haftalar arasında istatistiksel olarak anlamlı bir farklılık saptandı ( $p < 0.05$ , Tablo 2). Her iki grup arasında ise tedavi öncesi ve sonrası skorlama verileri arasında istatistiksel olarak anlamlı bir farklılık belirlenmedi (Tablo 2).

### Bakteriyolojik analiz bulguları

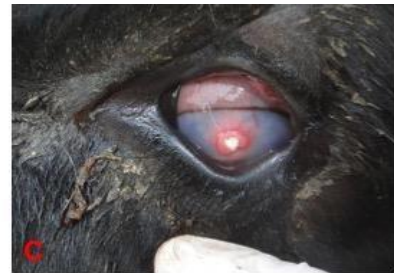Bakteriyolojik etken analizinde hayvanların 5'inde sadece *M. bovis*, 1'inde hem *M. bovis* ve hem de *E. coli*, 1'inde hem *M. bovis* ve hem de *S. aureus*, 1'inde hem *E. coli* ve hem de *S. aureus*, 1 gözde ise sadece *S. aureus* izole edildi. Buna karşın 3 gözde ise herhangi bir etken izole edilmedi. Tedaviden sonra yapılan haftalık bakteriyolojik sürüntü örneklerinde herhangi bir etken izole edilmedi.



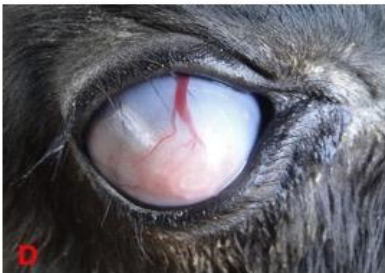
Hasarlı gözlerin fluorescein ile boyanması



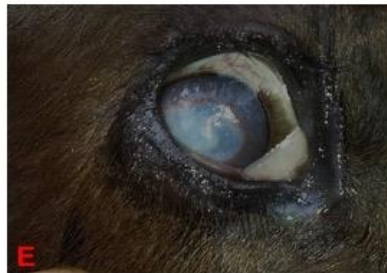Kornea merkezinde opak alanın görüntüsü



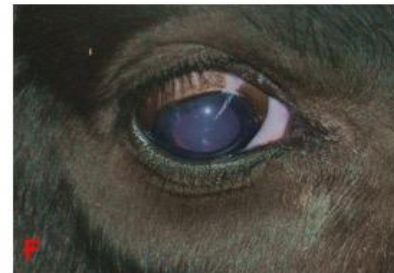Kornea merkezinde perforasyon (iris prolapsusu)



Korneada şiddetli ödem, ülser ve periferden merkeze uzanan damarlaşma.



Grup 1-6 no'lu buzağıda tedavi öncesi klinik görünümü



Grup 1-6 no'lu buzağıda tedavi sonrası klinik görünümü

**Şekil 1.** Çalışmadaki vakalara ait görüntüler

**Figure 1.** Case images of the study

**Tablo 1.** Buzağılara ait klinik, anamnez ve tedavi bilgileri  
**Table 1.** Clinical, anamnesis and treatment data of the calves

No	Tür	Cinsiyet	Yaş	Belirti	Bakteri	Evre	Tedavi grubu	İyileşme Süresi (gün)	Öncesinde tedavi	yapılmış	Sonuç
1	Buzağı	Erkek	3,5 ay	Gözyaşı akıntısı, blefarospazm, fotofobi, gözün merkezinde küçük opak alan	<i>E. coli + S. aureus</i>	2	Oksitetrasiklin İM, penisilin 800 IU+DMSO %40 SK	10	Bir gün önce IM Tulatromisin ve Danofloksasin uygulanmış		İyileşti
2	Buzağı	Erkek	3 ay	Gözyaşı akıntısı, blefarospazm, fotofobi, gözün merkezinde küçük opak alan	<i>M. bovis + E. coli</i>	2	Oksitetrasiklin İM, penisilin 800 IU+DMSO %40 SK	11	Herhangi bir uygulama yapılmamış		İyileşti
3	Buzağı	Erkek	3,5 ay	Gözyaşı akıntısı, blefarospazm, fotofobi keratitisi gözde perforasyon var	<i>M. bovis</i>	4	Oksitetrasiklin İM, penisilin 800 IU+DMSO %40 SK ve göze geçici tarsorafi uygulandı.	-	Bir gün önce IM Tulatromisin ve Danofloksasin uygulanmış		Düzelme yok
4	Buzağı	Dişi	3 ay	Gözyaşı akıntısı, blefarospazm, fotofobi kornea merkezinde küçük opak alan	Üreme yok	2	Oksitetrasiklin İM, penisilin 800 IU+DMSO %40 SK	12	Bir gün önce IM Tulatromisin ve Danofloksasin uygulanmış		İyileşti
5	Buzağı	Erkek	3,5 ay	Gözyaşı akıntısı, blefarospazm, fotofobi, kornea merkezinde opasite	Üreme yok	3	Oksitetrasiklin İM, penisilin 800 IU+DMSO %40 SK	17	Bir gün önce IM Tulatromisin ve Danofloksasin uygulanmış		İyileşti
6	Buzağı	Dişi	4 ay	Gözyaşı akıntısı, blefarospazm, fotofobi, korneayı kaplamış opasite ve ülser	<i>M. bovis,</i>	3	Oksitetrasiklin İM, penisilin 800 IU+DMSO %40 SK	18	Herhangi bir uygulama yapılmamış		İyileşti
7	Buzağı	Dişi	20 gün	Gözyaşı akıntısı, blefarospazm, fotofobi	<i>M. bovis</i>	2	Oksitetrasiklin İM, penisilin 800 IU+ Deksametazon SK	12	Herhangi bir uygulama yapılmamış		İyileşti
8	Buzağı	Erkek	4 ay	Gözyaşı akıntısı, blefarospazm, fotofobi, Gözde şiddetli ödem, damarlaşma var	<i>M. bovis</i>	4	Oksitetrasiklin İM, penisilin 800 IU+ Deksametazon SK ve göze geçici tarsorafi uygulandı	-	Herhangi bir uygulama yapılmamış		Düzelme yok
9	Buzağı	Erkek	1,5 ay	Gözyaşı akıntısı, blefarospazm, fotofobi, kornea merkezinde küçük opak alan	<i>S. aureus</i>	2	Oksitetrasiklin İM, penisilin 800 IU+ Deksametazon SK	13	Herhangi bir uygulama yapılmamış		İyileşti
10	Buzağı	Dişi	3,5 ay	Gözyaşı akıntısı, kornea merkezinde opak alan	Üreme yok	2	Oksitetrasiklin İM, penisilin 800 IU+ Deksametazon SK	16	Florfenicol IM (2 doz) üç gün arayla yapılmış		İyileşti
11	Buzağı	Dişi	4,5 ay	Gözyaşı akıntısı, blefarospazm, fotofobi kornea merkezinde küçük opak alan	<i>M. bovis ve S. aureus</i>	2	Oksitetrasiklin İM, penisilin 800 IU+ Deksametazon SK	15	Herhangi bir uygulama yapılmamış		İyileşti
12	Buzağı	Dişi	4,5 ay	Gözyaşı akıntısı, blefarospazm, fotofobi kornea merkezinde küçük opak alan	<i>M. bovis</i>	2	Oksitetrasiklin İM, penisilin 800 IU+ Deksametazon SK	13	Herhangi bir uygulama yapılmamış		İyileşti

**Tablo 2.** Gruplara ait tedavi öncesi ve sonrası skorlama ve istatistik verileri**Table 2.** Pre-and post-treatment scoring and statistical data of groups

No	Oksi+Pen-DMSO			Oksi+Pen-DEKS		
	Uygulama öncesi	Uygulama sonrası 1. hafta	Uygulama sonrası 2. hafta	Uygulama öncesi	Uygulama sonrası 1. hafta	Uygulama sonrası 2. hafta
1	3	1	1	3	1	1
2	3	1	1	5	4	3
3	5	4	3	2	1	1
4	2	1	1	2	2	1
5	4	2	1	3	2	1
6	3	2	1	3	1	1
<b>Ort</b>	<b>3.33±1.03<sup>a</sup></b>	<b>1.83±1.17<sup>ab</sup></b>	<b>1.33± 0.82<sup>c</sup></b>	<b>3.00±1.10<sup>a</sup></b>	<b>1.83±1.17<sup>ab</sup></b>	<b>1.33± 0.82<sup>c</sup></b>

Aynı satırdaki farklı harfler (a, b, c) istatistiksel olarak önemlidir.

### TARTIŞMA ve SONUÇ

Bu çalışmada, sığırlarda ve buzağılarda daha çok sürü problemi şeklinde karşılaşılan IBK'nın tedavisinde tek doz sistemik ile kombine edilen lokal ilaç uygulamalarıyla oküler dokulardan bu hastalığın ana etkeni olan *M. bovis*'in daha hızlı sürede elemine edildiği belirlendi. Bununla ilgili daha önceleri yapılan farklı çalışmalarda (Kibar ve ark. 2006; Gümüşsoy ve ark. 2007) sadece subkonjunktival yapılan ilaç uygulamalarında başarılı sonuçlar elde edilmesine rağmen etkenin oküler dokulardan elemine edilmesinin zaman aldığı görülmüştür. Bu nedenle yapılan çalışmadaki gibi uygulama yoluna uygun ilaçların sistemik ve subkonjunktival yolla uygulanmasıyla tedavi sürecinin kısaldığı ve dolayısıyla hayvanın konforunun düzelmesiyle beraber oluşabilecek ekonomik kayıpların azaltılabileceği düşünülmektedir.

Dimetilsülfoksit, iyi bir antioksidan olması yanında antiinflamatuvar, analjezik, antibakteriyel özelliklere sahip bir kimyasal maddedir. Önemli bir diğer özelliği ise küçük molekül yapısından dolayı dokulara hızlı bir şekilde penetre olma yeteneğine sahip olmasıdır. Bu özelliğinden ötürü membranlardan kolayca geçebilmekte ve ayrıca diğer ilaçların etkinliğini artırıcı özelliği de bulunmaktadır (Brayton 1986; Jacob ve Herschler 1986; Altan ve Oğurtan 2017). DMSO'nun bu özellikleri sebebiyle son yıllarda göz hastalıklarının tedavisinde tek başlarına ya da farklı ilaçlarla kombine olarak kullanıldığında başarılı sonuçlar elde edildiği bildirilmiştir (Balicki 2007; Balicki 2008; Altan ve Oğurtan 2017). DMSO'nun göz hastalıklarında kullanılmasının nedenlerinden bir tanesi kortikosteroidler ve non-steroidlerin göz hastalıklarında topikal olarak kullanımının iyileşmeyi geciktirmesi sebebiyle hala bir tartışma konusu olmasıdır (Alio ve ark. 1994; Laria ve ark. 1997; Sancak 2012; Altan ve Oğurtan 2017). Bu çalışmada kortikosteroidlere alternatif olarak DMSO'nun analjezik, antiinflamatuvar, antioksidan, hızlı penetran ve beraber kullanıldığı maddenin dokulara yayılmasını kolaylaştırıcı özelliklerinden dolayı IBK olgularındaki korneal ülserlerin iyileşmesini hızlandırmada etkili olabileceği düşünülmektedir.

IBK tedavisinde amaçlardan birisi de *M. bovis*'in oküler dokudan elemine edilmesidir. IBK başarıyla tedavi edilirse, kornea ülseri kalıcı bir şekilde iyileşir; Bununla birlikte, eğer *M. bovis* oküler dokulardan elemine edilemezse, nükslerin olabileceği ve bu nedenle de uygulanan

antibiyotiğin oküler dokudaki MİK'i, dağılım hacmi ve dokuda kalma süresinin bilinmesi oldukça önemlidir (McConnel ve ark. 2007). Yapılan bir çalışmada subkonjunktival prokain penisilin G uygulanmasıyla konjunktival sekresyonlarda yeterli konsantrasyona ulaştığı görülmüştür (Abeynayake ve Cooper 1989). Yapılan bir klinik çalışmada ise subkonjunktival penisilin G ile uzun etkili oksitetrasiklinin parenteral uygulaması karşılaştırılmış ve hastalığa bağlı gelişen korneal ülserin iyileşme zamanı benzer sürede azalmıştır (George 1990). Bununla birlikte Allen ve ark. (1995) ise doğal enfekte IBK'lı hayvanlarda penisilin G'nin tekbaşına veya deksametazon ile kombine olarak üst palpebral konjunktiva içerisine 3 gün süreyle uygulanmasının etkinlik açısından tedavi edilmeyen hayvanlardan farklı olmadığını bildirmişlerdir. Sunulan çalışmada ise tek doz parenteral uzun etkili oksitetrasiklin uygulanmasını takiben penisilin G hem deksametazon ile hem de DMSO ile kombine edilerek SK yolla 3 gün arayla 4 kez uygulandığında özellikle Evre 2 ve Evre 3 IBK olgularında hem korneal ülserin iyileşme süresini kısalttığı ve hem de tedaviden sonraki 1. hafta da yapılan bakteriyolojik analizlerde *M. bovis*'in elemine edildiği ortaya konuldu. Bu nedenle hem buzağılar ve hem de sakın mizaçlı etçi sığırlar gibi kontrolü kolay hayvanlarda SK yolla uygulanan penisilin G ve analjezik-antiinflamatuvar ilaçların oküler dokuya yüksek konsantrasyonlarda penetrasyonu (McConnel ve ark. 2007; Angelos 2015) sebebiyle oldukça başarılı sonuçlar elde edilebileceği düşünülmektedir. Ayrıca analjezik-antiinflamatuvar etki sayesinde hayvandaki fotofobi ve blefarospazm, konjunktivitis gibi yangısal belirtiler (Loy ve Brodersen 2014) azaldığı için çok daha kısa sürede hayvanın normal konforuna dönerek olası verim kayıplarının (Loy ve Brodersen 2014; Angelos 2015) engellenebileceği düşünülmektedir.

Buzağuların erişkinlere göre yeterli düzeyde kazanılmış bağışıklığa sahip olmaması (Oury ve ark. 2002; Gümüşsoy ve ark. 2006; Whittier ve ark. 2009) nedeniyle hastalığa daha duyarlıdırlar. Alınan anamnezde olduğu gibi işletmedeki sığırlarda da hastalık görülürken buzağılardaki gibi Evre 3 ve 4 IBK düzeyinde karşılaşılmaması bu veri ile uyumlu bulunmuştur.

IBK insidansının bahar aylarında başlayıp, yaz sezonunda pik yaptığı ve kış aylarında ise azalma eğilimi gösterdiği bilinir (Snowder ve ark. 2005). Ayrıca cinsiyet yönünden erkeklerin dişi buzağulara göre daha duyarlı olduğu bilinmektedir (Oury ve ark. 2002). Ancak bu çalışmada

vakanın kış aylarında görülmesi ve buzağılardan çoğunun dişi olması adı geçen araştırmacılar farklılık gösterdiği görülmüştür.

IBK'nın ana etkeni olan *M. bovis*'in antibiyotiklere oldukça duyarlı olduğu bilinmektedir (Brown 1998; Cullen ve ark. 2016). Çalışmadaki buzağılarda yapılan bakteriyolojik etken izolasyonunda hastalık semptomları görülen hayvanların bazılarında herhangi bir etken izole edilemediği dikkati çekti. Bunun sebebi olarak Tablo 1'de belirtildiği üzere çiftlikte hasta olan hayvanlara farklı zamanlarda farklı yollarla uygulanan antibiyotik tedavilerinden kaynaklandığı düşünülmektedir. Yapılan bu uygulamalar, bazı hayvanlarda mikrobiyal etkenlerin ortadan kalkmasına neden olurken, bazı hayvanlarda ise fırsatçı patojenlerin (*S. aureus* gibi) üremesine ortam sağlamış (Abdullah ve ark. 2013) olabileceğini göstermektedir.

Gümüşsoy ve ark. (2006) bir işletmede karşılaştıkları IBK vakalarında hayvanlardan elde edilen gübrelerin buzağılardan yakın çevresindeki ekim alanlarında kullanıldığını ve vektör sineklerin sebebi olarak bu gübrelerin olduğunu belirtmişlerdir. Bizim çalışmamızda da hayvanların bulunduğu alanda gübrelerin biriktirildiği ve adı geçen araştırmacılara benzer şekilde işletmede IBK'nın yayılmasından sorumlu sineklerin kaynağı olarak gübrelerin olduğu düşünülmektedir.

IBK'nın tek bir etken tarafından meydana getirilebileceği gibi miks etkenler tarafından da oluşabileceği bildirilmiştir (Okumuş ve ark. 2005; Whittier ve ark. 2009). Gümüşsoy ve ark. (2006), doğal enfekte IBK görülen bir sürüde yaptıkları bakteriyel izolasyon ve identifikasyon sonucunda *M. bovis* ile birlikte *E. coli*, *Proteus spp* ve *S. aureus*'u da izole ettiklerini bildirmişlerdir. Sunulan çalışmada ise yukarıda adı geçen çalışmalar benzer şekilde *M. bovis* ile birlikte *E. coli* ve *S. aureus*'un izole edilmesi adı geçen araştırmacılarla uyumlu bulunmuştur.

Sonuç olarak hayvanlarda önemli ekonomik kayıplara neden olan IBK olgularında tek doz parenteral oksitetrasiklin takiben %40'lık konsantrasyonda DMSO'nun, penisilin G ile birlikte subkonjunktival yolla deksametazona alternatif olarak tedavi kombinasyonunda kullanılabileceği belirlenmiştir.

## KAYNAKLAR

- Abu Samra MT, Shuaib YS, Ryhan MIM, Bayomi MBM, Mohamed AOA, Ali AAN, Mohamed AEA, (2016). Infectious bovine keratoconjunctivitis in Al-silaite area, Khartoum state. *Sch J Agric Vet Sci*, 3(3), 227-233.
- Abdullah FFJ, Adamu L, Osman AY, Haron AW, Saharee AA (2013). Clinical management of stage III infectious bovine keratoconjunctivitis associated with *Staphylococcus aureus* in a dairy cow: A case report. *IOSR J Agric Vet Sci*, 4, 69-73.
- Abeynayake P, Cooper BS (1989). The concentration of penicillin in bovine conjunctival sac fluid as it pertains to the treatment of *Moraxella bovis* infection. (I) Subconjunctival injection. *J Vet Pharmacol Ther*, 12, 25-30.

- Alio JL, Ayala MJ, Mulet ME, Artola A, Ruiz JM (1994). Topical treatment of experimental acute corneal inflammation by dexamethasone and nonsteroidal drug. *Ophthalmic Res* 26, 87-94.
- Allen LJ, George LW, Willits NH (1995). Effect of penicillin or penicillin and dexamethasone in cattle with infectious bovine keratoconjunctivitis. *J Am Vet Med Assoc*, 206, 1200-1203.
- Altan S, Oğurtan Z (2017). Dimethyl sulfoxide but not indomethacin is efficient for healing in hydrofluoric acid eye burns. *Burns*, 43(1), 232-244.
- Angelos JA, (2015). Infectious Bovine Keratoconjunctivitis (Pinkeye). *Vet Clin North Am Food Anim Pract*, 31, 61-79.
- Balicki I (2007). The use of dexamethasone and dimethyl sulfoxide for chronic superficial keratitis treatment in dogs. Proceeding book ECVO meeting. *Vet Ophthalmol*, 10, 323-335.
- Balicki I, (2008). Application of dimethyl sulfoxide and cyclosporine in long-term treatment of chronic superficial keratitis in dogs. Proceeding book ECVO meeting. *Vet Ophthalmol*, 12, 61-70.
- Brayton CF (1986). Dimethyl sulfoxide (DMSO): A review. *Cornell Vet*, 76, 61-90.
- Brown MH, Brightman AH, Fenwick BW, Rider MA (1998). Infectious bovine keratoconjunctivitis: a review, *J Vet Intern Med*, 12, 259-266.
- Cullen JN, Yuan C, Totton S, Dzikamunhenga R, Coetzee JF, da Silva N, Wang C, O'Connor AM, (2016). A systematic review and meta-analysis of the antibiotic treatment for infectious bovine keratoconjunctivitis: an update. *Anim Health Res Rev*, 17(1), 60-75.
- DeBower D, Thompson JR (1997). Infectious bovine keratoconjunctivitis. *Iowa State University Veterinarian*, 59, 20-24.
- George LW (1990). Antibiotic treatment of infectious bovine keratoconjunctivitis. *Cornell Vet*, 80, 229-235.
- Gümüşsoy KS, Kibar M, Şahna K, Abay S (2006). İnfeksiyöz bovine keratokonjunktivitisin tedavisinde florfenikol ve sefuroksim sodyum uygulaması. *Erciyes Üniv Vet Fak Derg* 3(1), 29-35.
- İşık N (2008). İnfeksiyöz bovine keratokonjunktivitisi sığırlarda *moraxella bovis*'in izolasyonu. *Dicle Üniv Vet Fak Derg*, 1 (1), 17-22.
- Jacob SW, Herschler R (1986). Pharmacology of DMSO. *Cryobiology*, 23, 14-27.
- Kibar M, Gümüşsoy KS, Öztürk A (2006). Evaluation of various antibiotic treatments in calves with infectious bovine keratoconjunctivitis. *Turkish J Vet Sci*, 30, 553-559.
- Laria C, Alio JL, Ruiz-Moreno JM (1997). Combined non-steroidal therapy in experimental corneal injury. *Ophthalmic Res*, 29, 145-153.
- Loy JD, Brodersen BW (2014). *Moraxella* spp. isolated from field outbreaks of infectious bovine keratoconjunctivitis: a retrospective study of case submissions from 2010 to 2013. *J Vet Diagn Invest*, 26, 761-768.
- McConnell CS, Shum L, House JK (2007). Infectious bovine keratoconjunctivitis antimicrobial therapy. *Aust Vet J*, 85, 65-69.
- Okumuş Z, Kireççi E, Kısa F, Kaya M (2005). Screening conjunctival bacterial flora and antibiogram tests in cattle. *J Anim Vet Adv*, 4, 845-847.
- Oury MP, Scharko P, Johns J (2002). Pinkeye in cattle. *Kentucky Cooperative Extension Services*, p.135.
- Sancak İG (2012). Enfeksiyöz sığır keratokonjunktivitisi (IBK). Çiftlik Hayvanları Oftalmolojisi. In "Temel Veteriner Oftalmoloji", Ed: Gelat KN, Avki S, Sancak İG, Medipress Matbaacılık, Malatya, Türkiye.
- Snowder GD, Van Vleck LD, Cundiff LV, Bennett GL (2005). Genetic and environmental factors associated with incidence of infectious bovine keratoconjunctivitis in preweaned beef calves. *J Anim Sci*, 83, 507-518.
- Whittier WD, Currin J, Currin N (2009). Pinkeye in Beef Cattle. [https://pubs.ext.vt.edu/content/dam/pubs\\_ext\\_vt\\_edu/400/400-750/400-750\\_pdf.pdf](https://pubs.ext.vt.edu/content/dam/pubs_ext_vt_edu/400/400-750/400-750_pdf.pdf), Erişim tarihi; 15.08.2017.
- Yazar E, Traş B, Elmas M (2016). Veteriner İlaç. 2. Baskı, Olgun-Çelik Ofset, Konya, Türkiye.