

MULTİPLE TAURODONTİZM (Olgu Sunumu)*

Yrd.Doç.Dr. Serpil KARAOĞLANOĞLU**

Arş.Gör. Dt. H.Nur ÖZDABAK**

Arş.Gör. Dt. Nilgün AKGÜL**

MULTIPLE TAURODONTISM (A Case Report)

ÖZET

Taurodontizm pulpa odasının genişliğiyle ve köklerin kısalığıyla karakterize morfolojik bir durumdur. Bu olgu sunumunda, bütün molar dişlerinde taurodontizm bulunan bir bireyin takdimi yapılmıştır.

Anahtar Kelimeler: Multiple taurodontizm, Diş

ABSTRACT

Taurodontism is a morphological condition in which pulp chamber is enlarged and the roots are reduced in size. In this case report, it is described a case of taurodontism affecting all molar teeth.

Key Words: multiple taurodontism, teeth.

GİRİŞ

Taurodontizm; pulpa odasının genişliği ve köklerin kısalığıyla karakterize bir anomalidir.¹ Bu terim ilk olarak 1913 tarihinde Keith tarafından kullanılmasına rağmen Gorzanovic-Krainbeiger tarafından 1899'da Yugoslavya'nın Krapina bölgesinde "Neanderthal" grubu kafataslarında yaptığı incelemede, ileri derecede taurodont dişler tespit edilerek tarif edilmiştir.² Shaw³ bu anomaliyi pulpa odasının genişliğine ve köklerinin kısalığına göre hyper, hypo ve mesotaurodontizm olarak sınıflamıştır.

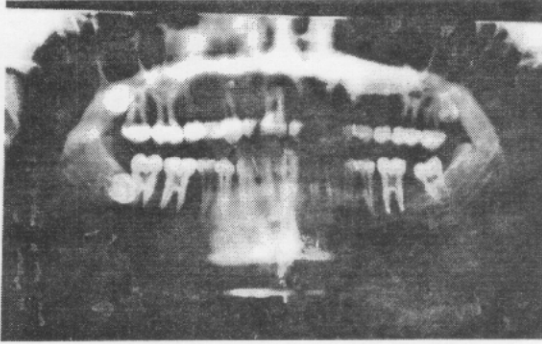
Taurodontizm daimi ve süt dişlerde görülebilir. Genetik ya da herediter geçişli gelişimsel bir anomali olduğu düşünülmektedir.⁴ Fakat bu konuda bir çok çalışmaya ihtiyaç vardır. Taurodontizmin oluşmasında pek çok etken ileri sürülmüştür.⁵ Araştırmacıların çoğu kök hertwing epitelinin fonksiyon bozukluğu sonucu oluşabileceğini savunmaktadır ve hertwing epitel kılıfının uygun horizontal seviyeye invajine olmasındaki başarısızlık nedeniyle meydana gelebileceğini bildirmişlerdir.⁴

OLGU SUNUMU

21 yaşındaki erkek hasta kliniğimize sol üst çenesinde lokalize ağrı şikayetiyle başvurmuştur. Alınan periapikal radyografisinde üst sol 7 numaralı dişinde distookluzal çürüğün yanı sıra 6 ve 7 numaralı dişlerinde taurodontizm bulunduğu tespit edildi. Bunun üzerine hastadan ortopantomografi alınması istendi. Alman radyografilerin Keene tarafından kullanılan Taurodont indeks metoduyla incelemesi yapıldı.⁶ Bu inceleme sonucunda üst sağ ve sol 6,7 numaralı dişlerinde hypertaurodontizm, alt sol 6 ve 7 numaralı dişlerde mezotaurodontizm tespit edildi. Alt sağ 6 numaralı diş daha önce çekilmiş olan hastanın alt sağ 7 numaralı dişinde mezotaurodontizm saptandı (Resim1).

*Selçuk Üniversitesi I. Uluslararası Dişhekimliği Kongresinde poster olarak sunulmuştur.(5-8 Eylül 2002)

**Atatürk Üniversitesi, Diş Hastalıkları ve Tedavisi Anabilim Dalı.



Resim 1. Bütün molar dişlerinde taurodontizm bulunan hastanın ortopantomografisi

TARTIŞMA

Taurodontizm sık görülen bir anomali değildir. Bilge'nin⁷ 523 Türk genç üzerinde yaptığı incelemede 85 olguda (%4.97) oranında taurodontizme rastlamıştır. Yine Amerika'da yapılan bir araştırmada ise populasyonun %2.5-3.2' de taurodontizm görüldüğü bildirilmiştir.⁸ Taurodontizm kadın ve erkeklerde eşit sıklıkta görülmesine rağmen, süt dentisyonu daimi dentisyona nazaran daha sık etkiler.⁸ Ayrıca bu anomali bilateral ve unilateral olarak görülebilir.⁹ Vakamızda ise bilateral ve 4 yarım çenede taurodont dişler tespit edilmiştir.

Taurodontizm sıklıkla başka anomalilerle birlikte görülebilir.^{8,9} Bu hastalıklar hypophosphatasia,¹⁰ Down sendromu,¹¹ herediter ektodermal displazi,¹² Klinefelter sendromu⁸ gibi anomalilerdir. Vakamızdan alınan geniş çaplı tıbbi anamnezde bu tür bir hastalık bulgusuna rastlanmamıştır. Yine taurodontizmin çeşitli diş anomalileri ile birlikte görülebileceği bildirilmiştir. Bu anomaliler mine hypoplazisi,¹³ densinvaginatus¹⁴ ve pulpa kalsifikasyonudur.¹⁵ Vakamızda yapılan intraoral ve radyografik incelemede böyle bir bulguya rastlanmamıştır.

Bu anomalinin spesifik bir tedavisi yoktur. Ancak taurodont dişlerin endodontik tedaviler sırasında çıkarılabileceği komplikasyonlar nedeniyle tedaviye başlamadan bütün dişlerin radyografik

olarak taurodontizm açısından da iyi değerlendirilmesi gerektiğini düşünmekteyiz. Ayrıca araştırmacılar bu tip dişlerin köklerinin kısalığı ve geniş gövdeleri nedeniyle çekimlerinin kolay olduğunu ve yine bu nedenle protetik ve ortodontik tedavilerde dişlerin stabilitesi yönünden problem çıkabileceği için bu yönde araştırmaların yapılması gerektiğini bildirmişlerdir.⁹

KAYNAKLAR

1. Llamas R, Jimenez- Planas A. Taurodontism in premolars. *Oral Surg Oral Med Oral Pathol* 1993;75 (5):501-505.
2. Bayırlı G, Şirin Ş. Konservatif Diş Tedavisi. İstanbul:Dünya tıp Kitabevi,1982.
3. Shaw JC. Taurodont teeyth in South African races. *J Anat* 1928;62:476-498. "alınmıştır" Durr DP, Campos CA, Ayers CS. Clinical significance of taurodontism. *JADA* 1980;100:378-381.
4. Mena C, Beach D. Taurodontism. *Oral Surg* 1971; 32(5): 812-825.
5. Shafer WG, Hine MK, Levy BM. A textbook of oral pathology. Fourth Ed. Philadelphia: WB Saunders,1983.
6. Keene HJ. A morphologic and biometric study of taurodontism in a contemporary population. *Am J Phys Anthropol* 1966;25:208-209.
7. Bilge OM. Dental hastalar arasında taurodontizm'in görülme sıklığı. *Atatürk Üniv Tıp Fat Tıp Bül* 1989; 21(4): 983-993.
8. Neville BW, Damm DD, Allen CM, Bouguot JE. *Oral and Maxillofacial Pathology*. Philadelphia: WB Saunders,1995.

9. Durr DP, Campos CA, Ayers CS. Clinical significance of taurodontism. JADA 1980;100:378-381.

10. Houpt ML, Kenny FM, Litsgarten M. Hypophosphatasia: case reports. J Dent Child 1970;37:126-137.

11. Jaspers MT. Taurodontism in the Downís syndrome. Oral Surg Oral Med Oral Pathol 1981;51:632-636.

12. Stenvick A, Zachrisson BU, Svaton B. Taurodontism. Oral Surg Oral Med Oral Pathol 1972;33:841-845.

13. Crawford JL. Concomitant taurodontism and amelogenesis imperfecta in the American Caucasian. J Dent Child 1970;37:171-175.

14. Casamassino PS, Nowak HJ, Ettinger RL, Schlenker DJ. An unusual triad; microdontia, taurodontia, and dens invaginatus. Oral Surg Oral Med Oral Pathol 1978;45:107-112.

15. Miller WA. Pulp calcifications in taurodont teeth. Br Dent J 1969;126:456-459.

Yazışma Adresi:

Serpil Karaođlanođlu

Atatürk Üniversitesi Dişhekimliđi Fakóltesi
Dişhastalıkları ve Tedavisi Anabilim Dalı
25240-Erzurum

İş Telefonu:0.442.2311848

Ev Telefonu:0.442.2313530

e-mail: skaraoglanoglu2@yahoo.com