

ÇİFT KÖKLÜ MANDİBULAR KANİNLER 3 OLGU BİLDİRİMİ

Yrd. Doç. Dr. Aziz Şahin ERDOĞAN

DOUBLE ROOTS MANDIBULAR CANINES 3 CASE REPORTS

ÖZET

Çift köklü mandibular kanin nadir görülen bir durumdur. Çeşitli çalışmalarda mandibular kaninlerde iki köke rastlanma sıklığının %1-5 arasında olduğu bildirilmiştir. Başarılı bir endodontik tedavi uygulaması bu olguların farkedilmesine bağlıdır. Literatürde mandibular kaninlerin anatomik varyasyonları ile ilgili çeşitli yayınların olduğu gözlenmiştir.

Bu çalışmada, çift köklü mandibular kaninle ilgili üç olgu tanımlanmıştır.

Anahtar Kelimeler: Çift kök, mandibular kanin.

SUMMARY

Double roots mandibular canin is a rare case. Insidans of double roots canin was reported as 1-5 % in different studies.

The success of endodontic treatment is due to aware of these cases. Some researchers have published some studies concerning with anatomic variations of mandibular canines.

In this case report, three cases concerning with double roots canin were defined.

Key Words: Double roots, mandibular canin

GİRİŞ

Başarılı bir endodontik tedavi; diş hekiminin becerisinin yanısıra kök kanallarının iyi bir şekilde temizlenip tam olarak doldurulabilmesine bağlıdır. Bu işlem için de kök kanal anatomisinin varyasyonlarına ait istatistiklerin iyi bilinmesi gereklidir.

Mandibular kaninlerin endodontik tedavileri genellikle tek kök ve tek kanal içerdiği düşünülerek yapılır. Ancak bu dişlerin % 1-5 arasında değişen oranlarda iki kök içerdiği,^{1,2} % 22'ye varan oranlarda ise tek kök iki kanallı olduğu ve bunların çoğunluğunun tek apikal foramen ile sonlandığı bildirilmiştir.³

Birden fazla kanala veya köke sahip dişlerde sadece bir kanal temizlenip doldurulduğunda

diğer kanallardaki pulpa dokusu zamanla nekrotik hale geçerek toksik ürünlere parçalanacaktır. Bu ürünler periodontal aralığa kadar ulaşarak sürekli bir iltihap oluşturabilir ve/veya periapikal bölgedeki patolojilerin tedavisinde de başarısızlığa neden olabilirler.

Hekiminin uygun endodontik tedavi yöntemini belirleyebilmesi için, karşılaşılabilecek anatomik kök varyasyonları hakkında yeterli bilgiye sahip olması gerekir.

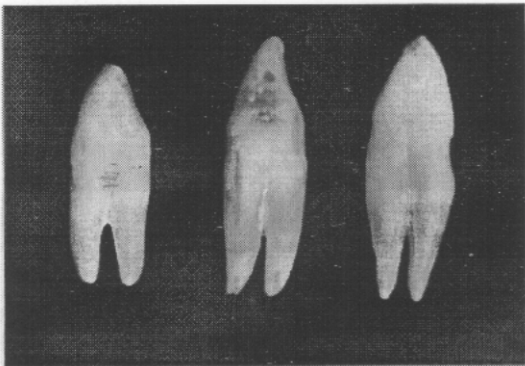
Bu olgu sunumları diş hekimlerini bu konuda bilgilendirmek amacı ile yapılmıştır.

* Atatürk Üniv. Diş Hek. Fak. Endodonti Ted. Anabilim Dalı Öğretim Üyesi

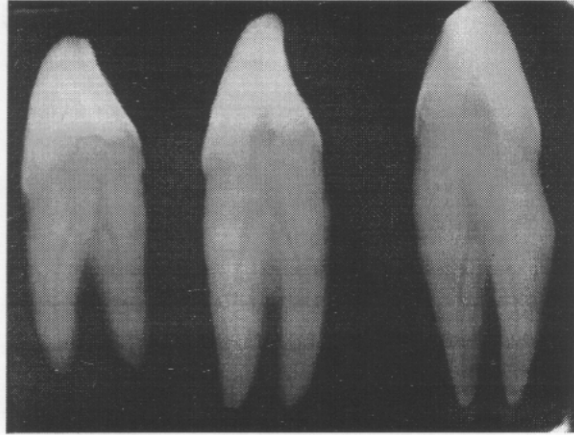
OLGU SUNUMLARI

Makalede sunulan olgular Atatürk Üniversitesi Diş Hekimliği Fakültesi Oral Diagnoz ve Radyoloji AD kliniğinde değerlendirilip, yaygın kemik yıkımına bağlı olarak total çekim endikasyonu konmuş olan üç hastanın iki köklü kanin dişlerinin değerlendirilmesini içermektedir. Olgulardan biri 55 yaşında bir bayan hastaya ait olup, kök formasyonu 1/2'sinden itibaren iki kök halinde olan sağ mandibular kanin diştir. Bu dişin her iki kökü de düz bir şekilde olup diş uzunluğu 22.5 mm, bukkolingual çapı ise 8.1 mm idi. İkinci olgu 53 yaşında bir erkek hastaya ait olup sağ mandibular kanindi ve kökü apikal 1/3'ünden itibaren ikiye ayrılıyordu. Köklerin her ikisi de meziale eğimliydi. Diş uzunluğu 26mm, bukkolingual çap ise 8 mm olarak ölçüldü. Üçüncü olgu ise 58 yaşında bir erkek hastaya ait olup, sol mandibular kanin dişti ve kökü apikal 1/3'ünden itibaren ikiye ayrılıyordu. Köklerin yönü birinci olgudakine benzer şekilde düzdü. Diş uzunluğu 27 mm, bukkolingual çap ise 8.4 mm olarak ölçüldü (Resim-1).

Dişlerin çekim sonrası radyografik tetkiklerinde her bir kökün de birer kanal içerdiği tespit edildi. Dişler Vertucci sınıflandırılması Tip IV'e uygundu (Resim-2).



Resim-1. Olgu sunum sırasına göre çift köklü kanin dişlerinin çekim sonrası görüntüleri (soldan sağa).



Resim-2. Olgu sunum sırasına göre çekilmiş olan kanin dişlerinin radyografik görüntüleri (soldan sağa).

TARTIŞMA

Mandibular kaninler genellikle tek köklü ve tek kanallıdır.

Ouellet,¹ 806 mandibular kanin diş kullanarak yaptığı in vitro çalışmada iki kök sıklığını % 5 olarak bildirmiştir.

Laurichesse ve arkadaşları,² bir köklü iki kanallı mandibular kanin görülme sıklığının % 2, iki kök iki kanal görülme sıklığının ise %1 olduğunu bildirmişlerdir.

Pecora ve arkadaşlarının,⁴ 830 çekilmiş insan mandibular kaninlerinde şeffaflaştırma metodu kullanarak internal anatomi, yön, kök sayısı ve boylarına ait çalışma yapmışlardır. Araştırmacılar, inceledikleri mandibular kaninlerde; % 98.3 tek kök, % 92.2 tek kanal tek foramen, % 3.9 iki kanal tek foramen, % 1.2 iki kanal iki foramina olduğunu ve iki köklü kaninlerin insidansının % 1.7 olduğunu bildirmişlerdir. Ayrıca aynı araştırmacılar, kök yönlerinin % 51 düz, % 14.6 mezial, % 25.5 distal, % 1 lingual, % 3.2 bukkal ve % 4.4 sigmoid eğimli olduğunu; dişlerin uzunluğunun ise 20.3 ile 32.8 mm arasında değiştiğini (ortala-

ma 25.5 mm) saptamışlardır. Olgularımızdaki kanin dişlerin kök yönleri ve uzunlukları bu araştırmacıların bulguları ile uyumludur.

Pineda ve Kuttler,⁵ 187 mandibular kaninler üzerinde yaptıkları in vitro radyografik çalışmada bu dişlerde % 13.5 iki kanal bir apikal foramen, % 5 iki kanal iki apikal foramina ile sonlanma bildirmişlerdir.

Green,⁶ 100 mandibular kanin diş üzerinde yaptığı in vitro çalışmada bu dişlerin % 10 oranında iki kanallı bir apikal foramenli, % 3 oranında ise iki kanallı iki apikal forominalı olduğunu tespit etmiştir.

Vertucci,³ 100 mandibular kanin diş üzerinde yaptığı in vitro çalışmada, bu dişlerin %16 oranında iki kanallı bir apikal foramenli (Tip II % 14 + Tip III % 2), % 6 oranında iki kanallı iki apikal foramenli (Tip IV) olduklarını gözlemlemiştir. Vertucci³ ve Pineda ve arkadaşları⁵ ayrıca, iki kanallı olgularda en sık rastlanan durumun tek apikal foramenle birleşme olduğunu yayınlamışlardır.

Sabala ve arkadaşları,⁷ rastgele seçilmiş 501 hastanın tüm ağız radyografilerinin incelenmesinde 34 hastada çift kanallı mandibular kanin tespit edildiğini (% 6.8), bunların 13'ünün çift taraflı, 21'inin ise tek taraflı olduğu, ayrıca bu yirmi bir olgunun 10'unun sağ mandibular kanin, 11'inin ise sol mandibular kanin olduğunu bildirmişlerdir.

Arcangelo ve arkadaşları,⁸ iki köklü mandibular kanine ait iki hasta tedavisini olgu sunumu olarak bildirmişlerdir.

Heling ve arkadaşları,⁹ iki köklü ve üç kanallı bir olgu yayınlamışlardır. Olgularımızdaki kanin dişler ise iki köklü olup her bir kök birer kanal içermekteydi.

Holtzman,¹⁰ bir olgu sunumunda tek kuro-

nal girişli ana kök kanalının hemen bukkal ve lingual olarak ikiye ayrıldığı, lingual kanalın da mezial ve distal olmak üzere tekrar ikiye ayrıldığı tek köklü üç kanallı sol mandibular kanine ait endodontik tedavi sonucunu yayınlamıştır.

Sharma ve arkadaşları,¹¹ iki köklü 65 insan mandibular kanininde yaptıkları in vitro çalışmada dişlerin % 43.1'inde kök genişliğinin eşit, % 47.7'sinde bukkal kökün daha geniş, % 9.2'sinde lingual kökün daha geniş olduğunu, ortalama bukkal kök uzunluğunun, ortalama lingual kök uzunluğundan daha fazla olduğunu bildirmişlerdir. Bizim olgularımızda ise her iki kök uzunlukları da bu araştırmacılarınkinden farklı olarak eşit bulunmuştur.

Miyoshi ve arkadaşları,¹² tek köklü 700 mandibular kaninde yaptıkları in vitro radyografik çalışmada % 6.3 oranında iki kanal görüldüğünü bildirmişlerdir. İki kanallı grupta kural bukkolingual çapı kanal sayısına bağlı olarak bir kanallı gruptan anlamlı ölçüde daha büyük bulmuşlardır.

Tek köklü kanin dişlerin kole bölgesindeki bukkolingual boyut ortalama 7.5 mm bildirilmiştir.¹³ Bu durum bukkolingul boyutun yalnızca kanal sayısı ile değil, kök sayısının artması ile de artacağını düşündürmektedir.

Kök kanal sistemindeki enfeksiyonunun kontrolünde başarısız olunması istenmeyen bir durumdur. Bundan dolayı klinisyenler dişin kök kanal sistemini önemsemeli, müdahalelerinde anatomik varyasyonları göz önünde bulundurmalıdır. Mandibular kaninlerin çoğu tek kök, tek kanallı olmasına karşın % 22' ye varan oranlarda iki kanallı olabileceği, daha az oranda (% 1-5) ise iki farklı kök içerebileceği dikkate alınmalı ve müdahaleler öncesinde kök yapısındaki varyasyonlar iyi tanımlanmalıdır. Bunun için giriş pre-

parasyonuna başlamadan önce paralel teknikle, sonrasında mezial veya distal açı ile radyografi alınması bu tip varyasyonların tanısında ve tedavisinde yardımcı olabilir. Bu tür olguların hereditör özellik taşıyıp taşımadıkları konusunun da kapsamlı bir şekilde araştırılmasının, bu tür olguların rastlandığı ailelerin sonraki kuşaklarına yapılacak pedodonti ve endodonti müdahalelerinde ortaya çıkabilecek hata ve kayıpların en aza indirilmesinde etkili olacağı kanaatindeyiz.

KAYNAKLAR

1. Ouellet R. Mandibular permanent cuspids with two roots. J Can Dent Assoc 1985; 61(2): 159-161.
2. Laurichesse JM, Maestroni J, Breillat J. Endodontie Clinique. 1st edn. Paris France: Edition CdP, 1986; 64-66.
3. Vertucci FJ. Root canal anatomy of the human permanent teeth. Oral Surg 1984; 58: 589-599.
4. Pecora JD, Sousa N MD, Saquy PC. Internal anatomy, direction hand number of roots hand size of human mandibular canines. Braz Dent J 1993; 4(1): 53-57.
5. Pineda F, Kuttler Y. Mesiodistal and buccolingual roentgenographic investigation of 7,275 root canals. Oral Surg 1972; 33: 101-110.
6. Green D. Double canals in single roots. Oral Surg 1973; 35: 689-696.
7. Sabala CL, Benenati FW, Neas BR. Bilateral root or root canal aberrations in a dental school patient population. J Endodon 1994; 20(1): 38-42.
8. D'Arcangelo C, Varvara G, De Fazio P. Root canal treatment in mandibular canines with two roots: a report of two cases. Int Endodon J.2001; 34:331-334.
9. Heling I, Gottlieb-Dadon I, Chandler NP. Mandibular canine with two roots and three root canals. Endod Dent Traumatol 1995; 11(6): 301-302.
10. Holtzman L. Root canal treatment of a mandibular canine with tree root canals. Case report. Int Endodon J 1997; 30:291-293.
11. Sharma R, Pecora JD, Lumley PJ, Walmsley AD. The external and internal anatomy of human mandibular canine teeth with two roots. Endodon Dent Traumatol 1998; 14(2):88-92.
12. Miyoshi S, Fujiwara J, Tsuji Y, Nakata T, Yamamoto K. Bifurcated root canals and crown diameter. J Dent Res 1977; 56(11): 1425.
13. Yavuzylmaz H. Diş morfolojisi-fizyolojisi ve okluzyon. 3.baskı, Ankara: Gazi Üniversitesi Basın-Yayın Yüksekokulu Matbaası, 1989: 61.

Yazışma Adresi _____ :

Yrd. Doç. Dr. Aziz Şahin ERDOĞAN
Atatürk Üniversitesi
Diş Hekimliği Fakültesi
Endodonti Anabilim Dalı
ERZURUM